T.C. MUSTAFA KEMAL ÜNİVERSİTESİ
SAĞLIK BİLİMLERİ ENSTİTÜSÜ
HİSTOLOJİ-EMBRİYOLOJİ ANABİLİM DALI

RATLARDA PRENATAL, POSTNATAL VE ERİŞKİN DÖNEMLERDE GLANDULA SUBMANDİBULARİS'İN GELİŞİMİ ÜZERİNDE IŞIK MİKROSKOBİK ÇALIŞMALAR

YÜKSEK LİSANS TEZİ

Hülya YILDIZ

Danışman

Yrd. Doç. Dr.Yeşim AKAYDIN BOZKURT

Hatay - 2009

T.C. MUSTAFA KEMAL ÜNİVERSİTESİ
SAĞLIK BİLİMLERİ ENSTİTÜSÜ
HİSTOLOJİ-EMBRİYOLOJİ ANABİLİM DALI

RATLARDA PRENATAL, POSTNATAL VE ERİŞKİN DÖNEMLERDE GLANDULA SUBMANDİBULARİS'İN GELİŞİMİ ÜZERİNDE IŞIK MİKROSKOBİK ÇALIŞMALAR

YÜKSEK LİSANS

Hülya YILDIZ

Bu tez aşağıda isimleri yazılı tez jürisi tarafından ..../..../ 2009 günü sözlü olarak yapılan tez savunma sınavında oyçokluğu/oybirliği ile kabul edilmiştir.

Tez Jürisi: Jüri başkanı: Doç. Dr. Ahmet KOÇ
Üye: Yrd. Doç. Dr. Ayşe YILDIRIM
Üye: Yrd. Doç. Dr. Yeşim AKAYDIN BOZKURT

Bu tez, Enstitümüz Histoloji-Embriyoloji Anabilim Dalında hazırlanmıştır.

/ /2009

Prof. Dr. Mehmet YALDIZ
Enstitü Müdürü

TEŞEKKÜR

Histoloji-Embriyoloji Anabilim Dalı Yüksek Lisans eğitimim sırasında bana büyük bir özveri ve titizlikle yol gösteren danışmanım sayın Yrd. Doç. Dr. Yeşim AKAYDIN BOZKURT'a ve başlangıçta danışmanlığımı yapan sayın Yrd. Doç. Dr. Tolunay KOZLU'ya teşekkür ederim. Yüksek lisans eğitimim süresince değerli katkılarını esirgemeyen sayın Doç. Dr. Ahmet KOÇ'a teşekkürü borç bilirim. Ayrıca tez çalışmamın laboratuar aşamasında önemli katkılarda bulunan sayın Yrd. Doç. Dr. Sevinç ATEŞ'e teşekkürlerimi sunarım.

Eşim Deniz YILDIZ'a ve sevgili oğlum Janberk Baran YILDIZ'a, bana eğitimim boyunca gösterdikleri manevi destek ve sabırdan dolayı çok teşekkür ederim.

İÇİNDEKİLER

KABUL ve ONAY II
TEŞEKKÜR III
İÇİNDEKİLER IV
ŞEKİLLER DİZİNİ V
SİMGELER VE KISALTMALAR DİZİNİ VII
ÖZET VIII
ABSTRACT IX

1. GİRİŞ 1

2. GENEL BİLGİLER 2

2. 1. Glandula Submandibularis'in Anatomisi 2

2. 2. Glandula Submandibularis'in Embriyolojisi 3

2. 3. Glandula Submandibularis'in Histolojisi 6

2. 4. Glandula Submandibularis'in Fizyolojisi 11

3. GEREÇ ve YÖNTEM 14

4. BULGULAR 15

4. 1. Makroskopik Bulgular 15

4. 2. Işık Mikroskopik Bulgular 15

4. 2. 1. Prenatal Dönem 15

4. 2. 2. Postnatal Dönem 16

4. 2. 3. Erişkin Dönem 17

5. TARTIŞMA 27

6. SONUÇ 31

7. KAYNAKLAR 32

8. ÖZGEÇMİŞ 36

ŞEKİLLER DİZİNİ

Sayfa No

Şekil 4.1. Prenatal döneme ait gl. submandibularisin panoramik görünümü. k: kapsül, kg: korpus glandule, oklar: lopçuklar arası bağdoku, ok başları: pars sekretorya. Triple……...18

Şekil 4. 2. Prenatal döneme ait gl. submandibularis. yıldız: zayıf PAS (+) korpus glandule'ler, ok başları: kuvvetli PAS (+) korpus glandule'ler, ince ok: pars inisyalis, kalın ok: pars sekretorya. Periodic Acid-Schiff.…… 19

Şekil 4. 3. Prenatal döneme ait gl. submandibularis'te mast hücreleri. oklar: Mast hücresi. Toluidin Blue.……...19

Şekil 4. 4. Postnatal döneme ait gl. submandibularis'te korpus glandule, pars inisyalis ve pars sekretorya'lar. kg: korpus glandule, oklar: pars inisyalis, yıldızlar: pars sekretorya. Triple ……20

Şekil 4. 5. Postnatal dönemde pars sekretorya ve korpus glandule'ler. kg: korpus glandule, yıldızlar: pars sekretorya, ok başı: bazal bölümlerdeki dikine çizgililik. Triple ……... 20

Şekil 4. 6. Postnatal döneme ait gl. submandibularis. yıldız: PAS (+) korpus glanduleler, ok başları: zayıf PAS (+) korpus glandule'ler, ok: PAS (-) pars sekretorya. Periodic Acid-Schiff.…….. 21

Şekil 4. 7. Postnatal döneme ait gl. submandibularis. yıldız: AB (+) korpus glandule'ler, ok başları: AB (-) korpus glandule'ler, ok: AB (-) pars sekretorya. Alcian Blue……...21

Şekil 4. 8. Postnatal döneme ait gl. submandibularis'te mast hücreleri. ok: Mast hücresi. Toluidin Blue…….. 22

Şekil 4. 9. Postnatal döneme ait gl. submandibularis'te plazma hücresi. ok: Plazma hücresi Methyl green-Pyronin……22

Şekil 4. 10. Erişkin döneme ait gl. submandibularis. yıldız: pars ekskretorya, oklar: pars sekretorya. Triple.…….. 23

Şekil 4. 11. Erişkin dönemde korpus glandule, pars inisyalis ve glanduler kanallar. kg: korpus glandule, oklar: pars inisyalis, yıldız: glanduler kanal. Triple.....23

Şekil 4. 12. Erişkin döneme ait gl. submandibularis'te granüler kanallar. Yıldız: koyu renkte boyanan granüllü hücre, ok başı: açık tonda boya alan granüllü hücreler, ok: granül içermeyen hücre, ince ok: pars sekretorya. Triple…….. 24

Sayfa No

Şekil 4. 13. Erişkin döneme ait gl. submandibularis. A) Yıldız: PAS (+) korpus glandule, ok: PAS (-) pars sekretorya. Periodic Acid- Schiff. B) Yıldız: AB (+) korpus glandule, ok: AB (-) pars sekretorya. Alcian Blue……. 24
Şekil 4. 14. Erişkin döneme ait gl. submandibularis. Yıldız: zayıf PAS/AB (+) korpus glandule'ler, oklar: PAS/AB (-) kanallar. Periodic Acid-Schiff/ Alcian Blue ...…..…….25
Şekil 4.15. Erişkin döneme ait gl. submandibulariste zayıf PAS (+) granüller. ok başları: zayıf PAS (+) granüller. Periodic Acid-Schiff ….…..…….25
Şekil 4. 16. Erişkin döneme ait gl. submandibulariste mast hücreleri. oklar: Mast hücresi. Toluidin Blue.……. 26
Şekil 4. 17. Postnatal döneme ait gl. submandibulariste plazma hücresi. ok: Plazma hücresi,ok başları: Mast hücresi. Methyl green-Pyronin……26

SİMGELER ve KISALTMALAR DİZİNİ

AB : Alcian Blue
Gl : glandula
M : musculus
PAS : Periodic acid Schiff
SMG : Submandibular bez

ÖZET

Ratlarda Prenatal, Postnatal ve Erişkin Dönemlerde Glandula Submandibularis'in Gelişimi Üzerinde Işık Mikroskobik Çalışmalar

Bu araştırmada, prenatal, postnatal ve erişkin dönemlerdeki ratların glandula submandibularis'lerinin histolojik ve histokimyasal açıdan karşılaştırmalı olarak incelenmesi amaçlandı. Çalışmada materyal olarak Wistar Albino türü 7 adet erişkin rat ile 7 adet fetüs ve 7 adet yavrudan alınan doku örnekleri kullanıldı. Prenatal dönemde, korpus glandulelerin yavru ve erişkin dönemdekilere oranla daha az sayıda bulundukları ve bağdoku bölümlerinin yavru ile erişkin ratlara kıyasla prenatal dönemde daha geniş yer tuttukları belirlendi. Postnatal ve erişkin dönemlerde korpus glandule sayısının ise oldukça artmış olduğu gözlendi. Prenatal, postnatal ve erişkin dönemlerde korpus glandule'lerin serö-müköz bir karakter sergiledikleri tespit edildi. Postnatal ve erişkin dönemlerde beze ait kanalların prenatal döneme kıyasla daha gelişmiş oldukları görüldü. Postnatal ve erişkin dönemde beze ait kanal sisteminde az da olsa farklılıklar tespit edildi. Erişkinlerde pars sekretoryaların pars insiyalislerden daha uzun olduğu ve bu yüzden pars sekretoryalara daha sık rastlandığı gözlendi. Bunlara ilave olarak yine erişkinlerde prenatal ve postnatal döneme kıyasla lopçuk içerisinde granüler kanalların da bulunduğu belirlendi. Granüler kanallarda 3 farklı hücre tipine rastlandı. Bunlardan koyu renkte boyanan granüllü hücrelerin az sayıda ve büyük oldukları saptandı. Buna ilave olarak açık tonda boya alan granüllü hücreler ve granül içermeyen hücreler de gözlendi. Granüler kanallarda, hücrelerin içerdikleri granüllerin zayıf PAS pozitif reaksiyon verdikleri saptandı. Prenatal, postnatal ve erişkin ratların gl. submandibularislerinde, özellikle lopçuklar arası bağdokuda ve bezin akıtıcı kanalları çevresinde mast hücrelerinin varlığı oldukça net olarak gözlendi. Histokimyasal metodlar, her üç dönemde de korpus glandule'leri oluşturan salgı epiteli hücrelerinin zayıf PAS pozitif, AB negatif reaksiyon verdiklerini, bazı korpus glandule'lerin ise PAS, AB ve PAS/AB boyamalarında pozitif boyandıklarını gösterdi. Kanal epitel hücreleri her üç döneme ait kesitlerde de PAS, AB ve PAS/AB boyamalarında negatif reaksiyon göstermişlerdir.

Anahtar Kelimeler: Glandula submandibularis, Işık mikroskop, Histokimya, Rat

ABSTRACT

Light microscopic studies of the rat submandibular gland development in prenatal, postnatal and adult stages.

The objective of the present study was comperative histological and histochemical investigation of submandibular gland in prenatal, postnatal and adult rats. In the present study the tissue samples obtained from each of 7 adult , 7 fetuses, and 7 offspring wistar albino rats were evaluated as the research material. We determined that the number of corpus glandule in prenatal tissues were less than the number of corpus glandule in offspring and adult tissues. In addition, the connective tissue of the submandibular gland was determined to occupy a wider area in prenatal rats compared to that of the postnatal and adult rat tissues. A considerable increase in the number of corpus glandule was observed in postnatal and adult rat tissues. The corpus glandule in prenatal, postnatal and adult rats displayed a sero-mucous character. Postnatal and adult rat glandular ducts were better developed compared to the prenatal stage glandular ducts. However, the glandular duct systems in postnatal and adult rats were found to differ more or less. We have seen that the pars secretoria in adults was longer than the pars initialis and thus the pars secretoria was more frequently observed. In addition, adult rat gland displayed granular ducts that were not encountered in prenatal and postnatal rat glands. Three different cell types were determined in the granular ducts. Among these cells, the darkly stained granular cells were determined in less number and as large cells. In addition to this type of cell, we also observed granular cells that were faintly stained and cells that do not contain granules. The granules of the granular duct cells gave a weak PAS positive reaction. We also neatly observed the presence of mast cells especially in the connective tissue between the lobules and around the draining ducts of the prenatal, postnatal and adult rat gland tissues. Histochemical methods showed that the secretory epithelial cells of the corpus glandules that are in each of three stages give weak PAS positive and AB negative reaction whereas some of the corpus glandule give PAS, AB, and PAS/AB positive staining. The ducal epithelial cells of each of three rat groups displayed a PAS, AB and PAS/AB negative reaction in their sections.

Keywords: Glandule submandibularis, Histochemistry, Light microscope, Rat

1. GİRİŞ

Tükürük bezleri (Glandula Salivariae), salgı ürünlerini ağız boşluğuna akıtan salgı bezleridir. Baş çevresinde yer alan üç büyük ve önemli bez bulunur. Glandula parotis (kulakaltı tükürük bezi), gl. submandibularis (alt çene tükürük bezi) ve gl. sublingualis (dilaltı tükürük bezi)'den oluşan bu bezlere gl. salivariae majores, salgılarına ise tükürük (saliva) denir (Bahadır ve Yıldız 2008, Dursun 1999, Madrigal ve Micheau 1989, Tanyolaç 1999). Herbivor'larda bu üç tükürük bezi carnivor'lardan daha mükemmel gelişmiştir (Bahadır ve Yıldız 2008).

Tükürük bezleri salgılarına göre seröz, müköz ve serömüköz olarak gruplandırılırlar (Bahadır ve Yıldız 2008). Ağıza alınan besin maddeleri üzerine fiziksel ve kimyasal etkiler yaparlar, sindirim işinde görev alırlar (Dursun 1999). Yutma anında tükürük yağ gibi etkiyerek yutmayı kolaylaştırır. Tükürüğün içinde bulunan pityalin enzimi nişastanın ağızda hidrolizasyonunu başlatır (Bahadır ve Yıldız 2008). Tükürük aynı zamanda, ağızdaki bakteri florasını kontrol eder ve ağız boşluğunu patojenlere karşı korur. Tükürük enzimi olan ve seröz hücreler tarafından salgılanan lizozim, bakteri hücre duvarını yıkar ve bakterilerin ağız boşluğunda büyümelerini engeller. Ayrıca, tükürükteki immunglobulinler; özellikle bezlerin bağdokusundaki plazma hücreleri tarafından sentezlenen IgA, ağızda bulunan bakterilere karşı immunolojik korumaya katkıda bulunurlar (Eroschenko 2001).

Bu çalışmada çok önemli fonksiyonlara sahip olan gl. submandibularis'in, ratlarda prenatal, postnatal ve erişkin dönemdeki histolojik ve histokimyasal yapılarının ortaya konulması amaçlanmaktadır. Ratlarda gl. submandibularisin erişkin ve gelişim aşamaları incelenmiş olmakla birlikte, gelişim aşamalarının karşılaştırmalı olarak histokimyasal yapılarına yönelik ayrıntılı bir çalışmaya rastlanmamıştır. Böylece bu çalışmadan elde edilecek sonuçlar ile bu alanda yapılacak çalışmalara katkıda bulunacağı düşünülmektedir.

2. GENEL BİLGİLER

2. 1. Glandula Submandibularis'in Anatomisi:

Gl. submandibularis, çene altı bölgesinde, ala atlantis ile basihyoideum arasında, gl. parotisin hemen altında yer alır. Üzeri kısmen gl. parotis tarafından örtülmüştür. Ruminantlarda ve köpekte gl. parotisten daha büyük, equide ve sus'ta ise gl. parotisten küçüktür. Equide ve ruminantlarda uzun, sus'ta üçgen veya oval şekilli, carnivorlarda ise yumru şeklindedir. Ruminantlar'da ala atlantis'ten spatium mandibulaeye uzanır. Mandibulaya yönelik ucu oldukça kalınlaşmıştır. Equide'de rostral ucu basihyoideuma kadar uzanmıştır. Sus'ta küçük bir rostral uca sahiptir (Bahadır ve Yıldız 2008, Dursun 1999).

Ratlarda gl. parotisin medialinde, boyunun ventral yüzeyinde uzun, oval ve açık renkli tükürük bezi kompleksi bulunur. Bu tükürük bezi kompleksinin kranial sonu lenf düğümleriyle örtülüdür. Glanduler kompleksin çoğunluğu submandibular bezden şekillenir, fakat glanduler kitlenin craniolateral kısmı sublingual bezden oluşur. İki tükürük bezi, bunları birbirine bağlayan bağdokunun uzaklaştırılmasıyla birbirinden ayrılabilir (Weill ve ark. 1979). Gl. submandibularisin akıtıcı kanalı ductus mandibularis (Warthon kanalı)'tir. Bu kanal bezin uç kesiminden çıkar. Öne doğru yönelir. Musculus mylohyoideus, m. hyoglossus, m. styloglossus arasından ve gl. sublingualisin medialinden geçerek cavum sublinguale apicaleye gelir. Burada caruncula sublingualisden ağız boşluğuna açılır (Bahadır ve Yıldız 2008, Dursun 1999). Ratlarda ise akıtıcı kanal, gl. submandibularisin cranial ucundan ayrılarak, m. digastricus ve m. massater arasından geçerek ağız boşluğunun tabanında dil altına açılır (Weill ve ark. 1979).

Gl. submandibularis'in damar ve sinirleri: Gl. submandibularisin atardamarı ruminantlarda ve equidede arteria carotis externadan, carnivorlarda ve insanda a. facialisten gelir. Toplardamarı v. facialiste sonlanır. Lenf damarları mandibular ve retropharyngeal lenf düğümlerine dökülür. Bu bezin sempatik nn. carotici externinin oluşturduğu arteria facialis üzerindeki sempatik bir pleksustan, yani pleksus caroticus externustan gelir. Bu pleksustan çıkan ince dallar ganglion sublinguale üzerinden beze gider. Parasempatik nervus facialisin chorda tympani adındaki dalından gelir. Chorda tympani nervus lingualis'e katılarak ganglion sublingualeye gelir. Bu iplikten çıkan

postganglioner parasempatik iplikler gl. submandibularise gider. Bu son iplikler sekretorik ipliklerdir (Ballntyne ve Groves 1984, Dursun 1999).

2. 2. Glandula Submandibularis'in Embriyolojisi:

Gl. submandibularis dil-diş eti alanının dip kısmına yakın lokalize olan epitelyal bir oluktan gelişmeye başlar. Bu oluğun kaudal kısmı eriyerek solid bir hücre kordonu şekillenir. Bu kordon alt çenenin arkasındaki mezenşimin içerisine doğru tomurcuklanır ve kanallar gelişir. Daha sonra oluğun rostral kısmı kapanır ve en uçtaki rostral kısım hariç yüzey epitelinden ayrılır, bez kanalının potansiyel açılma yerine rostral yönde uzanır. Mandibular ark (kemer) ve dil rostral yönde gelişirken, hücre kordonu kanalının rostral sonu bu büyümeyle birlikte taşınır. Sonuçta mandibular kanal dil kitlesinin altına açılır. Erişkinde bu lokalizasyon frenulumun rostral sonuna yakındır. Epitelyal oluk mandibular kanala doğru ilerler ve bezin endodermal kökenli olduğunu düşündürür. Bu, dille yakın ilişki sonucudur ki aslında orijini yönünden faringeal bir yapıdır (Latshaw 1987).

Ratlarda, bu beze ait korpus glandule (asinar) hücreleri gebeliğin 15-16. günlerinde gelişmeye başlar, ancak tamamiyle farklılaşmaları doğumun 3 ila 4. haftaları arasında olur. Embriyonik dönemde rat gl. submandibularis'inin gelişimi genellikle şu şekilde olmaktadır. İlk olarak gebeliğin 14. gününde alt çene ve dil arasındaki boşlukta epitelyal tomurcuklanma şekillenmeye başlar. Mezenşim ile çevrili bu glandular doku, alt çenenin altından geriye doğru uzanır. Bu aşamada, hücreler büyüktür ve veziküler yapıda çekirdeklere sahiptirler. Bu öncül yapı, daha sonra iplik ya da tel şeklinde uzunlamasına büyür. Ağaç gövdesi şeklindeki bu uzantının uç kısmında terminal bir tomurcuk kısım meydana gelir. Bu terminal tomurcuk kısmının dış tabakası sıkı şekilde paketlenmiş prizmatik hücrelerden, merkezi kısım ise gevşek şekilde düzenlenmiş değişik şekillerdeki epitel hücrelerinden oluşur. Gebeliğin 15. gününde terminal tomurcuk kısmında küçük kırıklar oluşur. Bu kırılma ya da çatlamalar bez öncüsünün dallanmaya başladığının göstergesidir. Tomurcuk yapıda meydana gelen ağaç dallanmasına benzeyen bu dallanmaların kaynağı, mezenşim dokudan gelen uyarımlardır. Gebeliğin 16. gününde ise esas gövdeden ayrılan 4 ila 12 adet iyi gelişmiş dal şekillenir. Birkaç gün sonra da son tomurcuk kısımlarda ve dallarda yer alan kanalların açıldığı merkezi bir kanal oluşur. Ratlarda bu olaylar hamileliğin 14-18. günleri arasında görülür. Farelerde ratlardakinden

iki gün önce başlar. İnsanlarda ise bu gelişim 8-18. haftaları arasında görülmektedir (Cutler ve Chaudhry 1974, Denny ve ark. 1997).

Dallanmanın tamamlanmasını takiben epiteli oluşturan hücreler, sekresyon yapacak hücreler olarak farklılaştıklarının ilk işaretlerini vermeye başlarlar. Bu işaretler, hücrelerde yoğun endoplazmik retikulum ve aktif golgi aygıtlarının görülmesidir. Bu aşamada yine bu hücrelerden salınacak ilk proteinler sitokimyasal ve biyokimyasal yöntemlerle tespit edilebilir hale gelirler. Embriyonik dönemde gl. submandibularisi oluşturan hücreler hızlı bir şekilde salgı üniteleri halinde organize olabilmektedirler. Dolayısıyla hücreler, sempatik sistemin innervasyonundan önce membran reseptör organizasyonunun başlamasıyla uyarılabilme yeteneğini kazanmaktadırlar (Yamashina ve Barka 1973).

Ratlarda gl. submandibularisi oluşturan hücrelerde, hamileliğin 18. gününde bazal adenilat siklaz aktivitesi erişkinlerdeki seviyelere ulaşırken, doğumun 1-6. gününde de beta–aderenerjik uyarımlara cevap verebilme yeteneğine kavuşurlar (Cutler ve Rodan 1976).

Rat gl. submandibularisinde embriyonik dönemde farklılaşmaya başlayan sekretorik hücreler, genel olarak 5 ayrı grupta ele alınmaktadır. Bu gruplama genel olarak salgı granüllerinin ince yapıları göz önüne alınarak yapılmaktadır. Embriyonik dönemde hücreler beş grupta incelenmesine rağmen, bu dönemdeki hücrelerin büyük çoğunluğu Tip I ve Tip III hücre grubuna girmektedir (Ball ve Redman 1984). Tip I hücreler genellikle homojen elektron-yoğunluklu salgı granüllere sahiptir. Tip III hücreler ise daha az elektron-yoğunluklu, şeffaf ve tubuler yapıyı andıran bir düzenlemeye sahiptir. Tip I hücreleri bezde terminal tubul hücreleri, Tip III hücreleri ise ilkel (ön) korpus glandule hücreleri olarak adlandırılmaktadır. Bu hücreler daha sonra yetişkinlerdeki olgun gl. submandibularis için karakteristik olan hücrelere dönüşürler. Morfolojik ve immunositokimyasal çalışmalar, Tip III hücrelerinin, korpus glanduleyi oluşturan serö-müköz bez epitel hücrelerinin öncülleri olduğunu göstermiştir. Ayrıca Tip I hücrelerinin de ratların erişkin gl. sub mandibularis'lerin de kanal hücrelerine dönüştüğü gösterilmiştir (Moreira ve ark. 1990).

Hem Tip I hem de Tip III hücreleri embriyonik dönemde kendilerine spesifik olan proteinler üretmektedirler. Tip III hücrelerinde görülen karakteristik proteinler SMG-A (submandibular bez protein A), SMG-B1 ve SMG-B2 proteinleridir. SMG-B1 ve SMG-

B2' nin glikoprotein olduğu anlaşılmıştır. (Ball ve Nelson 1978). Tip I hücrelerinin ise esas ürünü protein C'dir (Ball ve ark. 1988).

Ratlarda bu proteinler doğumun birinci haftasına kadar akümüle olurlar. Ancak daha sonra Tip I ve Tip III hücrelerinin, gelişen korpus glandulelerde kaybolmasıyla birlikte bu proteinler de artık görülmezler (Yamashina ve Barka 1973). Doğumdan dokuz gün sonra salgı granülleri, yetişkin hücrelere ait salgı granüllerini andırmaya başlar ve doğumun 20. gününde de erişkin hücrelere farklılaşma işlemi tamamlanmış olur (Cutler ve Chaudhry 1974).

Gl. submandibularis embriyolojisi, farelerde de çalışılmış ve aşamaları açık şekilde kaydedilmiştir. Genel olarak farelerde de ratlardaki Tip I ve Tip III hücreleri embriyonik dönemde görülmektedir. Bezin embriyonik aşamaları farelerde şu şekilde sınıflandırılmıştır:

1. Tomurcuklanma öncesi safha
2. Ön tomurcuklanma
3. Pseudoglandular safha
4. Kanalikular safha
5. Terminal tomurcuklanma

Tomurcuklanma öncesi safhada gelişme, primitif ağız boşluğu epitelinin kalınlaşmasıyla başlar. Ön tomurcuklanma safhasında bu kalınlaşmış olan epitel tabakası ilk mandibular ark mezenşimine dönüşür ve böylece ilk tomurcuk şekillenir. Epitel tabakada devam eden çoğalma ve aşağı doğru büyüme ile gl. sub mandibularisin öncü yapısı kalın epitelyal bir dal haline gelir. Bu epitelyal yapı mezenşim dokusuyla sıkıca çevrelenmiştir. Daha sonraki aşamalarda da epitelyal büyüme devam eder. Oluşan tomurcuk, distal uçlarından dallanır ve çalı benzeri bir yapı kazanmaya başlar. Çalı benzeri yapıya dönüşme pseudoglandular safhada gerçekleşmektedir. Meydana gelen dalların içerisinde boşlukların oluşması ise iç kısımda bulunan hücrelerin apoptozis sonucu ölmesiyle gerçekleşir. Bu olaylar kanalikular ve terminal tomurcuklanma safhalarında görülür. Bu tür değişimler sayesinde kanal sistemleri meydana gelmiş olur (Jaskoll ve Melnick 1999).

2. 3. Glandula Submandibularis'in Histolojisi:

Tükürük bezleri birçok salgı ünitesinin bir araya gelmesiyle karakterize olan ekzokrin tubulo-alveoler (tubuloasiner) yapılardır. Tubulo-alveoler yapı, bezin tüpçük ve alveol (asinus) biçiminde korpus glandulelerden meydana geldiğini vurgulayan bir terimdir (Madrigal ve Micheau 1989, Tanyolaç 1999).

Buna göre organ halindeki bu bezler bağ dokudan oluşan bir kapsül ile çevreleri sarılır. Dıştaki bu bağdoku, bezin içine doğru girer ve bezi lop olarak adlandırılan bir takım bölmelere ayırır. Bu lopların çevresinden de içeriye girerek yayılan ve giderek incelen bağdoku, lopları lopçuk olarak adlandırılan daha küçük bölümlere ayırır. Kapsülden ayrılarak lopları oluşturan geniş bağdoku bölmeleri interlober intersitisyum ve lopçukları oluşturan daha ince bağdoku bölmeleri ise interlobuler intersitisyum adını alır. Bağ doku özelliğindeki kapsül ile interlober ve interlobüler intersitisyum organın stromasını oluşturmaktadır. Salgıyı yapan birimler yani korpus glanduleler ile yapılan salgıyı taşıyan kanallar ise organın parenkimasını oluşturmaktadır. Buna göre tükürük bezi parenkiması genel olarak bütün bez türlerinde iki bileşenden meydana gelmektedir. Bunlardan birincisi sekretor bileşen yani korpus glandule ve ikincisi de ekskretör bileşen yani kanallardır (Tanyolaç 1999).

Tükürük bezlerinde yapılan salgının kimyasal yapısına göre üç farklı tipte salgı yapan korpus glandule (asinus) bulunmaktadır. Bunlar seröz, müköz ve serö-müköz korpus glanduleler olarak adlandırılmaktadır (Madrigal ve Micheau 1989). Müköz ve seröz terimleri korpus glandule hücrelerinin salgılarının fiziksel kompozisyonunu yansıtan temel bir histolojik terimdir. Bu terimler genel olarak salgının viskoz veya sulu olmasını yansıtmaktadır. Müköz hücreler genel olarak moleküler kütlesinin büyük çoğunluğu karbonhidrat zincirinden oluşan glikoproteinler olarak tanınan musin salgılarlar. Genel olarak musinler ihtiva ettikleri siyalik asit veya sülfat dolayısıyla negatif yükle yüklüdürler ve bu özellik müköz hücrelerin viskoz salgısının temelini oluşturur. Seröz hücreler ise protein salgılarlar ve musin açısından ya yoksundurlar ya da çok az miktarlarda ihtiva ederler. Histolojik anlamda serö-müköz karakter gösteren korpus glanduleler ise fonksiyon ve biyokimyasal özellikleri açısından daha çok müköz korpus glandulelere benzemektedirler. Çünkü bu tip yapılar önemli miktarda musin üretebilmektedirler. Tükürük bezlerinde bu ünitelerin hangisinin yoğun olduğuna bakılarak, o tükürük bezini seröz, müköz veya serö-müköz olarak sınıflandırmak mümkündür. Gl. submandibularisler

karışık tipte yani serö-müköz tipte bezlerdir (Suzuki ve ark. 2003). Bununla birlikte gl. submandibularislerde seröz üniteler çoğunluktadır. Ayrıca bu bezlerde seröz ve müköz hücre tiplerine aynı korpus glandule içinde rastlamak mümkündür. Bu gibi durumlarda seröz salgı yapan hücreler korpus glanduledeki müköz hücrelerin etrafını bir yarım ay şeklinde sarar (Madrigal ve Micheau 1989, Tanyolaç 1999). Bu yapı genel olarak Ebner yarımayı (seröz yarımayı, Gianuzzi yarımayı) şeklinde adlandırılmaktadır. Bu seröz hücrelerin gl. submandibularis bezinde iyonların aktif transportunda ve primer tükürüğün akışında rol oynadıkları varsayılmaktadır (Tanyolaç 1999, Triantafyllou 1999).

Seröz korpus glanduleler genel olarak en küçük korpus glandule tipidir ve yuvarlak veya oval şekillidirler. Bu korpus glanduleler, çoğunlukla yuvarlak bir çekirdeğe sahip piramidal hücrelerden yapılmışlardır (Mayner ve Ackerman, 1963). Hücreler, ortalarında yıldız şeklinde bir lümen oluşturacak şekilde sıralanırlar. Sitoplazmaların da bulunan zimogen granüllerde amilaz enzimi yer alır. Bu hücrelerin sitoplazmalarında az miktarda lizozim, laktoferrin, kimotripsin ve histidin peptidaz varlığı da gösterilmiştir. Elektron mikroskobik çalışmalarda seröz hücrelerin yoğun olarak granüllü ve granülsüz endoplazmik retikulum, ribozomlar, golgi aygıtı, mitokondri ve salgı granülleri içerdiği gösterilmiştir. Salgı granülleri genel olarak hücrelerin apikal kısımlarında bulunmaktadır. Bu hücrelerin bazal kısımları ise birçok katlanmalar göstermektedir. Bu şekilde hücrelerin bazal kısımlarınının yüzeyinin önemli ölçüde arttığı ve bunun da hücrelere madde alışını arttırdığı düşünülmektedir (Tanyolaç A 1999). Müköz korpus glanduleler ise seröz korpus glandulelerden daha hacimlidir ve uzun-oval bir yapı gösterirler (Madrigal ve Micheau 1989). Yine müköz bezler, seröz bezlere nazaran daha düzensiz ve daha büyük yuvarlak bir lümene sahiptirler. Buradaki hücreler de genel olarak piramidal yapı gösterirler. Bu hücrelerin çekirdekleri küçük, yassılaşmış halde hücrenin bazaline itilmiş olarak bulunur. Elektron mikroskobik çalışmalarda bu hücrelerin apikallerinde bol miktarda granüllerin ve golgi aygıtının bulunduğu gösterilmiştir (Srivastava 1977).

Korpus glandulelerde seröz ve müköz salgı yapan hücrelerden başka miyoepitel hücrelerine de rastlanmaktadır. Miyoepitel hücreleri yine asinilerdeki kanal sisteminin etrafında bulunmaktadırlar. Bu hücreler düz bir şekle sahiptirler ve genelde uzun bir sitoplazmaları bulunur. Bunların ışık mikroskobunda görülmeleri oldukça zordur (Madrigal ve Micheau 1989). Bu hücrelerin en önemli karakteristik özellikleri bazal kısımlarında sitoplazmik filamanlar içermeleridir. Bu filamanların çoğu aktin, miyozin ve

tropomiyozin filamanlarından oluşmaktadır ve bunlar düz kas hücrelerindekine benzer bir düzenlenme göstermektedirler. Genel olarak bu miyoepitel hücrelerin kasılma yeteneğine sahip oldukları kabul edilmektedir. Hücrelerin sitoplazmalarında bulunan filamanlar da bu amaca hizmet eder. Miyoepitel hücrelerin kasılması sonucu oluşan basınç, genel olarak korpus glandulelerdeki ve kanallardaki salgı ürünlerinin akışına yardımcı olur (Drenckhan 1977).

Kanallar sistemi genel olarak salgı ürünlerinin taşınmasını sağlayan sistemlerdir. Bunlar ratlarda korpus glandulelerden başlamak üzere şu şekilde sıralanırlar: Pars inisyalis (interkalar kanal, pars interkalata), granüler kanal ya da granüler konvolüted tubül, pars sekretorya (çizgili kanal, pars sitriyata), pars ekskretorya (ekskretor kanal), duktus ekskretoryus (esas ekskretor kanal) ve son kısımda da tükürük kesesi. Bu kanalların ilk üçü, yani pars inisyalis, granüler ve pars sekretorya intralobulerdir, lopçukların içinde bulunmaktadırlar. Diğer kanallar ise interlobüller yani lobcuklar arasındadır ve dış salgı kanalları olarak bilinirler (Sato ve Miyoshi 1998, Tanyolaç 1999).

Pars inisyalis direkt olarak korpus glandule ile temas halindedir. Bu kanallar, tek katlı kübik epitel hücrelerinden meydana gelirler ve düzensiz sıralanmış miyoepitel hücreleriyle çevrilidirler (Madrigal ve Micheau 1989). Pars inisyalisin lümeni korpus glandulelerin lümeninden daha geniş bir yapıya sahiptir (Tamarin ve Sreebny 1965). Kanal hücreleri oldukca büyük bir çekirdeğe sahiptir ve bu çekirdek bütün hücre hacminin oldukça önemli bir kısmını kaplar. Hücre sitoplazmasında küçük yoğun granüller bulunur. Bu kanalların temel görevi, korpus glandule hücreleri tarafından salgılanan salgı ürünlerinin toplanması ve iletilmesidir. Ayrıca bu kanal hücrelerinin salgı granülleri içerdikleri ve böylece primer tükürük salgısının modifikasyonunda rol oynadıkları da varsayılmaktadır (Pinkstaff 1993). Pars inisyalis'ler aslında çok sayıda dallanma gösterebilen kanallardır. Granüler kanallarla birleşen pars inisyaslisler genel olarak 1.derece pars inisyalisler olarak kabul edilmekte ve bundan dallanan pars inisyalisler 2.derece ve daha sonra bu kısımdan dallanan pars inisyalisler de 3.derece pars inisyalis olarak kabul edilmektedir (Tandler ve ark. 1998). Bu şekilde tek bir pars inisyalis çok sayıda pars inisyalise dallanabilir. Bu düzenlenme az sayıda 1.derece pars inisyalisin çok sayıda korpus glanduleden salgı ürünü toplayabilmesini sağlamaktadır. Yapılan bir çalışma 2. derece bir pars inisyalise en az 15 korpus glandule'nin bağlanabildiğini göstermiştir (Tamarin ve Sreebny 1965).

Granüler kanallar, pars inisyalis ve pars sekretorya arasına yerleşmiş olarak bulunurlar. Bunlar genel olarak sadece kemirgenlerde görülen salgı kanallarıdır (Tandler ve ark. 2001). Kanalı oluşturan hücreler seröz karakter gösteren salgı hücreleri olarak da görülmektedirler. Ratlarda doğumda bu kanallar hemen görülmezler. Postnatal hayatın 21. gününden sonra pars sekretoryadaki hücrelerin bir kısmının apikal sitoplazmasında salgı granülleri birikmeye başlar. Bu olay pars sekretorya hücrelerinin granüler kanal hücrelerine farklılaşmasının ilk aşaması olarak kabul edilmektedir (Coire ve ark. 2003). Bu farklılaşma gelişimin 4. haftasında oldukca belirgindir. Granüler kanal hücrelerinin olgunlaşması ve stabil hale gelmesi 12-14. haftalar arasında olur. Bu kanalların bazal kısımlarında da çizgilenmelere rastlanabilmesine rağmen bunların en karakterisitik özellikleri apikal sitoplazmalarında seröz karakterde salgı granülleri ihtiva etmeleridir (Tandler ve ark. 2001). Granüler kanallara ait granüllerin birçok enzim, vazoaktif madde ve büyüme faktörü içerdiği bilinmekte ve bunların kemirgenlerin hayatında önemli roller oynadığı varsayılmaktadır. Granüler kanalların hücreleri büyük ölçüde heterojenite göstermektedir. Bu kanalda genel olarak 3 hücre tipine rastlanmaktadır. Bunlardan birincisi geniş-koyu granüler kanal hücresidir. Bunlar çok sayıda salgı granülleri içerirler, oldukca büyüktürler ve koyu tonda boyanırlar. İkinci tip hücreler ise açık granüler hücreler olarak adlandırılırlar, daha açık tonda boyanırlar ve hücreler daha az bir alan kaplarlar. Üçüncü grup hücreler ise küçüktürler ve agranüler hücreler olarak adlandırılırlar. Bu hücreler salgı granülleri içermezler ve koyu boyanan bir çekirdeğe sahiptirler. Bunların apikal sitoplazmaları diğer gruplardaki hücrelerden daha açık boyanır (Tamarin ve Sreebny 1965).

Pars sekretorya, ratların gl. submandibularislerinde granüler kanallardan sonra gelen kısımdır. Bu kanallar granüler kanal ve pars inisyalis'ten daha büyük lümene sahip kanallardır. Bunlar da genel olarak prizmatik hücrelerden oluşurlar ve bazal katlanmalar gösterirler (Madrigal ve Micheau 1989). Bu kanalların çizgili olarak adlandırılmalarının sebebi bazal sitoplazmalarında görülen dikey çizgilenmelerdir (Scott ve Pease 1954). Elektron mikroskopik çalışmalarda bu çizgili yapının esas sebebinin hücrelerin bazal sitoplazmalarında dikey şekilde yerleşim gösteren krista tipi mitokondriyonlardan kaynaklandığı tespit edilmiştir. Pars sekretoryaların elektrolit hemostazında bir rolü olduğu varsayılmaktadır. Bunun yanında memelilerin çizgili kanalları organik madde sekresyonunda rol oynamaktadır. Bu olay kanal hücrelerinin apikallerinde seröz karakterde

salgı granüllerinin tespit edilmesiyle gösterilmiştir. Pars sekretoryalardaki bu granüllerin içeriği büyük ölçüde bilinmemeketedir, ancak kedi ve ratlarda bu granüllerin kallikrein ihtiva ettiği gösterilmiştir (Tandler ve ark. 2001).

Pars ekskretoryalar, genellikle uzun prizmatik epitel hücrelerinden oluşmuşlardır. Bunun yanında az sayıda kadeh hücrelesi de bu hücreler arasında yer alır. Bu kanallar duktus ekskretoryusa doğru ilerledikce daha büyük hale gelirler. Bunların en önemli fonksiyonu tükürüğün iletilmesidir. Bunun yanında bu hücreler, sahip oldukları farklılaşmamış pluripotent hücre özelliği vasıtasıyla doku rejenerasyonunda da rol oynayabilirler. Duktus ekskretoryustaki hücreler de uzun prizmatik bir yapı göstermektedir. Bu kanallar dışardan kalın bir bağdoku ile çevrelenmiştir (Madrigal ve Micheau 1989).

Gl. submandibularislerde kanallar sisteminin epitel hücreleri heterojen hücre gruplarından oluşmaktadır. Kanallar sistemi boyunca sıralanan epitel hücrelerinden başka dark (koyu) ve tuft (küme, yumak) olarak isimlendirilen hücrelere de rastlamak mümkündür. Kanallar sistemini döşeyen epitel hücreleri % 87.5- 94.4 arasındaki bir oranda bulunurken, dark hücreler % 4.1- 7.2 ve tuft hücreleri % 1.8- 7.2 oranındadır (Sato ve Myoshi 1998).

Dark (koyu) hücreler genellikle ince ve koyu boyanan sitoplazmaya sahip hücreler şeklinde görülmektedirler (Tandler ve ark. 2001). Dark hücrelerin yüzeyleri genellikle dardır ve değişen derecelerde kısa mikrovilluslar içerirler. Tuft hücreleri ise dark hücrelere nazaran daha uzun mikrovilluslar ihtiva ederler ve daha açık boyanırlar. Yapılan çalışmalar dark hücrelerin genel olarak H+/HCO3- ve K+ transportunda görev aldığını göstermiştir. Çünkü dark hücrelerinin sayısı metabolik asidoz ve alkaloz durumlarında değişmektedir (Knauf ve ark.1983). Diğer taraftan tuft hücrelerinin mekanoreseptör hücreler olarak çalıştıklarına dair bilgiler elde edilmiştir (Sato ve Myoshi 1998). Tuft hücrelerine genel olarak gastrointestinal sistemde, sidik kesesinde, trakeyada, safra kanallarında ve akciğer alveollerinde de rastlanmaktadır. Bu dokulardaki epitel hücreleri, sürekli olarak basınç farklılıklarına maruz kalmaktadır. Bu anlamda tuft hücreleri bu basınç farklılıklarını algılayan mekanoreseptörler olarak kabul edilmektedir. Ayrıca tuft hücreleri sekresyon görevi olan hücreler olarak da düşünülmektedir. Çünkü tuft hücreleri kompleks karbonhidratlar ihtiva eden bir çok veziküllere de sahiptirler (Sato ve Myoshi 1997).

Tükürük bezlerinde, yaşlanmaya bağlı olarak onkositler ortaya çıkar. Onkositler şişme sonucu yapısı değişmiş epitelyal hücreleridir. Bu nedenle de yine yapısı değişmiş mitokondri ve enzimler ihtiva eden bir sitoplazmayla karakterizedirler (Micheau ve Riou 1975). Bu tip hücrelere loblar arası kanallarda (pars ekskatorya) gözlenirken, asinar hücrelerde rastlanmaz. Bu hücrelerin fonksiyonu henüz anlaşılamamıştır. Onkositlerin proliferasyonu onkositosis veya onkositik metaplazi olarak adlandırılmaktadır (Meza 1949).

Tükürük bezlerinin bağ dokusunda yağ hücreleri bulunmaktadır. Bu hücrelerin miktarı erişkinlerde fazladır. Yaşlı bireylerde ise bu yağ dokusu bezin önemli bir kısmını teşkil eder hale gelir (Hemenway ve Allen 1959).

2. 4. Glandula Submandibularis'in Fizyolojisi:

Tükürük bezlerinin fizyolojik kontrolü tamamen otonom sinir sistemi tarafından sağlanır (Silvers ve Som 1998). Bu sistemde de parasempatik etki ön plandadır. Parasempatik sitemin bez üzerindeki etkisi kesildiğinde bez atrofisi görülür. Eğer sempatik sistemin bez üzerindeki etkisi azalsa dahi bezde hemen hemen hiçbir değişiklik olmaz (Synderman ve Suen 1986).

Normal tükürük salgısının yaklaşık % 99.5 kadarı sudan oluşmaktadır. Günlük tükürük üretimi ise 1000 ila 1500 ml arasında değişmektedir. Günlük üretimin büyük çoğunluğu ise yemekler esnasında oluşturulmaktadır. Günlük salgı üretiminin % 45'i parotid bezi diğer % 45'i gl. submandibularis bez ve geri kalan % 10'luk kısımda dilaltı bezi ve diğer minör salgı bezleri tarafından gerçekleştirilir (Yamashina ve Barka 1973). Tükürük salgısının normal pH değerleri 5.6 ile 7.0 arasında değişebilmektedir. Tükürük salgısı, genel olarak aşağıda sıralanan fonksiyonları yerine getirmektedir:

1. Nişasta hidrolizi
2. Besinin mekanik olarak hazırlanması
3. Çözücü role sahip olması
4. Ağız müközasının yıkanması
5. Ağız boşluğunun doğru şekilde nemlendirilerek sözcüklerin doğru seslendirilmesini sağlanması
6. Toksik maddelerin dışarı atılması. Tükürük vasıtasıyla civa kurşun gibi zararlı mineraller vücut dışına atılırlar

7. Antibakteriyel etki (Tükürüğün antibakteriyel etkisi salgılanan IgA, lizozimler, peroksidazlar, amilaz, laktoferrin ve tiyosiyanat tarafından sağlanır).

Tükürük salgısında bulunan esas elektrolitler sodyum, potasyum, kalsiyum, klor, bikarbonat ve inorganik fosfattır. Bunların oranları bezlere göre değişen dereceler gösterir. Gl. submandibularis'lerde kalsiyum ve fosfat miktarı diğer bezlere oranla daha azdır. Ayrıca bu bezlerden salgılanan amilaz salgısının oranı da diğer bezlere nazaran daha azdır (Chauncey ve ark. 1966).

Tükürük salgıları, pH değerinin düşmesini etkileyen tampon solusyonlar gibi fonksiyon gösterebilmektedir. Bu salgıları etkileyen faktörler ise genel olarak diyet dışı faktörler ve diyet faktörleri şeklinde iki ana başlık altında toplanmaktadır (Dawes 1970).

Tükürük salgısını etkileyen diyet dışı faktörler akış hızı, stimulasyonun süresi, plazma kompozisyonu ve günün saati şeklinde sınıflandırılır. Genel olarak eğer tükürük akış hızı normalin biraz üstünde stimule edilirse sodyum ve bikarbonat konsantrasyonları yükselmektedir. Buna karşılık potasyum, kalsiyum, fosfat, klor, üre ve protein konsantrasyonlarında azalma görülür. Daha da yüksek akış hızlarında sodyum, kalsiyum, klor, bikarbonat ile protein konsantrasyonları ve pH yükselir. Bunun yanında fosfat konsantrasyonu azalır ve potasyum konsantrasyonunda önemli bir değişme gözlenmez (Shannon ve Prigmore 1960).

Yapılan çalışmalarda tükürük salgısı kompozisyonunun stimulasyonun süresine bağlı olarak değiştiğini göstermiştir. Stimulasyonun ilk bir dakikasında hemen hemen tükürük salgısının bütün komponentlerinde bir değişim görülür. Özellikle total protein, kalsiyum, bikarbonat, ve klor miktarlarında değişim görülür ve bu konsantrasyonlar stimulasyonun 15. dakikasında bile sabitlenmez. Stimulasyonun uzamasıyla total protein, kalsiyum, bikarbonat ve pH değeri yükselir. Bikarbonat iyonlarının artmasına paralel olarak klor konsantrasyonlarında azalma görülür. Tükürükte bulunan komponentlerin çoğunun konsantrasyonuyla bunların plazmadaki konsantrasyonları arasında pozitif bir ilişki bulunmaktadır. Bu tür bir ilişki özellikle kalsiyum, üre ve potasyum için gözlenmektedir. Sabit bir akış hızında tükürük salgısındaki bikarbonat konsantrasyonunun kandaki karbondioksit basıncına bağlı olduğu da tespit edilmiştir (Dawes 1969).

Tükürük salgısını etkileyen diyet faktörleri fosfat, kalsiyum, florid, amilaz konsantrasyonları ve tamponlanma kapasitesidir (Dahlberg ve ark. 1967, Langley ve ark. 1961, Shannon ve Prigmore 1961). Ratların yüksek miktarlarda inorganik fosfatla

beslenmelerinin tükürük salgısındaki fosfat miktarlarını arttırdığı tespit edilmiştir. Benzer şekilde insanlarda da diyete fosfat eklenmesinin tükürükteki fosfat konsantrasyonunu arttırdığı tespit edilmiştir (Buttner ve Muhler 1958). Tükürük salgısındaki kalsiyum konsantrasyonunun, plazmadaki kalsiyum konsantrasyonuyla direkt olarak alakalı olduğu saptanmış, bununla birlikte insanlarda benzer bir sonuca rastlanamamıştır (Dawes 1970). Yapılan çalışmalar, düşük karbonhidratlı diyetle beslenmenin salgının tamponlama kapasitesini arttırdığını gösterirken, asit ağırlıklı diyetlerin fazlaca tüketilmesinin tükürük salgısının alkalinitesini etkilediği göstermiştir (Dawes 1970). Plazma florid konsantrasyonları son derece düşük seviyelerdedir ve tükürük salgısında bu değer 0.01 ppm civarındadır. Yapılan çalışmalarda 1-10 mg florid bulunan diyetin alınmasıyla tükürük bezindeki florid konsantrasyonunun arttığı gözlenmiştir (Gron ve ark. 1968). Yapılan çalışmalar yüksek karbonhidratlı besinlerle beslenmenin tükürükte amilaz konsantrasyonunu arttırdığı, buna karşılık düşük karbonhidratlı besinlerin amilaz miktarında bir değişikliğe yol açmadığını göstermiştir. Ancak sıvı besinlerle beslenme sonucu amilazın azaldığı tespit edilmiştir (Dawes 1970).

Yapılan çeşitli çalışmalar sonucunda, gl. submandibularisten renin (Walker ve Homberger 1997), pseudorenin, tonin, anjiyotensin (Bower ve ark. 1975), kallikrein (Hilton 1970), peptidaz, proteaz (Sreebny 1960), glukagon ve benzeri faktörler (Barka 1980), insülin benzeri faktörler (Manzie ve ark. 1974), eritropoietin (Barka 1980), kemikiliği kolonisi stimüle edici faktör (CSF) (Sheridan ve Stanley 1971), granülositozis indükleyen faktör (Angeletti ve ark. 1965), antikomplementer faktör (Wotson ve Mandel 1976), gastrin, somatostatin (Takeuchi ve ark. 1973), amilaz (Raynaud ve Rebeyrotte 1949) ve ribonükleaz (Mayner ve Ackerman 1963) salgılandığı tespit edilmiştir.

Gl. submandibularisten izole edilen biyolojik olarak aktif polipeptidler sinir büyüme faktörü (NGF) (Boyd ve ark. 1974, Bradshaw ve Young 1976), epidermal büyüme faktörü (EGF) (Carpenter ve Cohen 1979, Cohen 1962), mezodermal büyüme faktörü (Atardi ve ark. 1967), endotelyal büyüme faktörü (Hoffman ve ark. 1976), epitelyal büyüme faktörü (Jones 1966, Jones 1970) ve nöral tüp büyüme faktörü (Adler ve Narbaitz 1965)'dür.

3. GEREÇ VE YÖNTEM

Çalışmada Adana Veteriner Kontrol ve Araştırma Enstitüsü Müdürlüğü'nden temin edilen 6 aylık, 200-300 gr ağırlığında, erişkin, sağlıklı 5 adet dişi ve 5 adet erkek Wistar Albino türü rat, çiftleştirilmek üzere ayrı kafeslere çift olarak yerleştirildiler. Vaginal smear yöntemi ile gebeliklerinin ilk günleri tespit edilen gebe ratlar ayrı kafeslere alınarak gebelik dönemleri izlendi. Bir grup gebe rat gebeliklerinin 17. gününde eterle uyutularak abdominal bölgeleri açılıp uterus içerisindeki fetuslar alındı. Diğer gebe ratların doğumları izlendi ve yeni doğanların 30 günlük olmaları beklendi. Otuz günlük yavrular ve erişkin ratlar servikal dislokasyon yöntemiyle uyutularak gl. submandibularisleri alındı. Yedi adet 17. güne, 7 adet 30. güne ve 7 adet erişkin 6 aylık döneme ait olacak şekilde toplam 3 gruptan submandibular bez örnekleri alındı.

Işık mikroskobik incelemeler için alınan doku örnekleri, %10'luk nötür Formol ve Buyen ile tespit edildikten sonra, 24 saatlik yıkama işlemini takiben dereceli alkollerden geçirildi. Ksilolde bekletildikten sonra parafin içine gömülerek bloklandılar.

Hazırlanan parafin bloklardan 6 mikronluk seri kesitler alındı. Bezin genel yapısını ortaya koymak amacıyla Crossman'ın modifiye üçlü boyama tekniği (Denk ve ark., 1989), bağdokudaki Plazma hücrelerini demonstre edebilmek için Methyl green-Pyronin boya yöntemi (Böck, 1989), yine bağdokudaki Mast hücrelerini gösterebilmek için Toluidin Blue (Kiernan, 1990), bezdeki asidik mukosubstans karakterini ortaya koyabilmek için Alcian Blue (AB) (pH 2.5), nötral mukosubstansı tespit edebilmek için Periodic acid Schiff (PAS), nötral ve asidik mukosubstansın birlikte demonstrasyonu için PAS/AB pH:2.5 kombine boya yöntemi (Denk ve ark., 1989) uygulandı. Olympus BX50 model araştırma mikroskobunda uygun görülen bölgelerin fotoğrafları çekilerek çalışma içerisinde kullanıldı.

4. BULGULAR

4. 1. Makroskopik Bulgular:

Gl. submandibularis'in boynun ventral yüzeyinde angulus mandibulanın gerisinde ve gl. parotis'in ventromedialinde yer aldığı gözlendi. Arka ucunun gl. parotis'e, ön ucunun da gl. sublingualis'e ve mandibular lenf düğümlerine komşu olduğu belirlendi. Bezin craniolateralinde yer alan gl. sublingualis'e bağdoku ile bağlı olduğu gözlendi. Uzun, oval şekilli ve açık kırmızı renkli olan gl. submandibularis'in prenatal ve postnatal dönemde yerleşiminde ve şeklinde bir farklılık gözlenmedi.

4. 2. Işık Mikroskopik Bulgular:

4. 2. 1. Prenatal Dönem:

Prenatal dönemin 17. gününde anneden alınan yavruların gl. submandibularisleri incelendiğinde, bezi çevreleyen mezenşimal bağdokusunun, bezin etrafında ince bir kapsül oluşturduğu ve bu kapsülden ayrılan kolların bezin içlerine doğru ilerleyerek bezi lopçuk şeklinde bölmelere ayırdığı tespit edildi (Şekil 1, k, oklar). Bu lopçuklar içerisinde salgı üniteleri olarak yer alan korpus glanduleler, yavru ve erişkin dönemdeki ratların korpus glandulelerine oranla çok daha az sayıda bulunuyordu. Korpus glanduleler serö-müköz özellik göstermekle birlikte seröz korpus glanduleler ve seröz yarımayların az miktarda olduğu gözlendi (Şekil 1, kg). Lopçukların ve lopçuklar içerisindeki korpus glandulelerin arasında kalan bağdoku bölümleri, yavru ve erişkin ratlara oranla daha geniş yer tutmaktaydı (Şekil1, Şekil 2). Ratlarda prenatal dönemde beze ait kanal sistemi zayıf bir gelişim göstermesine karşılık, lopçuk içindeki bağdoku bölmelerinde korpus glandulelerden sonraki ilk kanal olan pars insiyalislerin duvarının tek katlı kübik epitel hücrelerle kaplı olduğu (Şekil 2, ince ok), pars sekretoryaların tam gelişmiş olmamakla birlikte lumenlerinin tek katlı prizmatik hücre ile çevrili olduğu gözlendi. Bununla birlikte pars sekretoryalarda çizgili görünümün henüz şekillenmediği gözlendi (Şekil 1, ok başları, Şekil 2, kalın ok).

Korpus glanduleleri oluşturan salgı epiteli hücrelerinin çoğunluğu zayıf PAS pozitifti. Aralarda bazı korpus glandulelerin PAS ile kuvvetli pozitif reaksiyon verdiği saptandı (Şekil 2, ok başları). AB boyaması negatif sonuç verdi. PAS/AB kombine boyamasında korpus glandulelerde nötral mokosubstans açısından zayıf boyanma olduğu

görüldü. Kanal epitel hücreleri PAS, AB ve PAS/AB boyamalarında negatif reaksiyon gösterdiler.

Beze ait bağdoku bölmeleri incelendiğinde çok miktarda mast hücresi bulunduğu saptandı. Bu hücreler özellikle lopçuklar arası bağdokuda ve bezin akıtıcı kanalları çevresinde oldukça net olarak gözlendi (şekil 3, oklar). Buna karşılık yapılan methyl green - pyronin boyaması sonucunda herhangi bir plazma hücre varlığına rastlanmadı.

4. 2. 2. Postnatal Dönem:

Postnatal dönemin 30. gününde gl. submandibularisleri alınan yavru ratlarda, bezin etrafını gevşek bağ dokudan bir kapsülün çevrelediği tespit edildi. Bu kapsülden ayrılan kolların bezin içlerine doğru ilerleyerek bezi bölümlere ayırdığı (lop) ve bağdokunun lopların derinlere doğru ilerlemesi neticesinde daha küçük bölümler olan lopçuklara ayrıldığı gözlendi. Lopçukların içerisinde yer alan korpus glandule'lerin sayı olarak prenatal dönemdeki ratlardan daha fazla olduğu dikkat çekti. Korpus glandulelerin kısmen boya aldığı tespit edildi. Korpus glanduleyi oluşturan hücrelerin yuvarlak şekilli çekirdeklerinin hücrenin bazalinde yer aldığı gözlendi. Seröz karakterli korpus glandule ve seröz yarımayların az miktarda olduğu saptandı (Şekil 4, 5, kg). Postnatal dönemdeki ratlarda, kanal sisteminin, prenatal dönem ratlarına oranla daha gelişmiş olduğu gözlendi. Korpus glanduleler ile ilişkili ilk kanal olan pars insiyalis'lerin duvarını tek katlı kübik epitel hücrelerin sınırlandırdığı ve bu kanalların daha geniş çaplı olan ve bazal laminasında çizgililik gösteren pars sekretoryalara açıldığı tespit edildi (Şekil 4, oklar). Pars sekretoryaların duvarını tek katlı prizmatik hücrelerin oluşturduğu ve prenatal dönemin aksine bazal bölümlerinde dikine çizgililik bulunduğu gözlendi (Şekil 4, yıldız, Şekil 5, yıldız, ok başları). Pars sekretoryaların lopçuklar arası bağdokuda (interlober intersitisyum) yer alan pars ekskretorya'lara açıldığı tespit edildi. Lopçuk içerisinde granüler kanala rastlanmadı.

Bezde hangi bölümlerde nötral mukosubstans bulunduğunu belirleyebilmek için yapılan PAS boyaması sonucunda, korpus glandulelerin zayıf PAS pozitif, kanalların PAS negatif reaksiyon verdiği, az miktarda korpus glandulenin PAS pozitif reaksiyon verdiği saptandı (Şekil 6). Bezde asidik mukosubstans karakterini ortaya koyabilmek için yapılan AB boyaması sonucunda, korpus glandulelerin negatif reaksiyon verdiği, arada çok az miktarda pozitif reaksiyon veren korpus glandule bulunduğu gözlendi. Kanalların AB

negatif oldukları saptandı (Şekil 7). Hem nötral hem de asidik mukosubstansları göstermek için yapılan kombine PAS/AB pH 2.5 boyaması sonucunda korpus glandulelerin sadece nötral mukosubstans yönünden zayıf pozitif reaksiyon verdiği, arada çok az miktarda PAS/AB pozitif reaksiyon veren korpus glandule bulunduğu gözlenirken, kanallarda PAS/AB negatif reaksiyon varlığı tespit edildi.

Beze ait bağdoku bölmelerini incelendiğimizde prenatal dönemdeki ratların bağdokularında olduğu gibi mast hücreleri dikkati çekti. Bu hücreler özellikle bezin akıtıcı kanalları çevresinde oldukça net olarak gözlendi (şekil 8, ok). Yapılan methyl green - pyronin boyaması sonucunda yer yer plazma hücreleri görüldü (şekil 9, ok).

4. 2. 2. Erişkin Dönem:

Erişkin ratların gl. submandibularisine ait doku örneklerini incelediğimizde ortaya çıkan sonuçların postnatal dönemde elde edilen bulgularla benzer olduğu görüldü. Buna göre; erişkin ratların gl. submandibularislerinin de etraflarından gevşek bağdokudan bir kapsülle çevrili olduğu ve bu kapsülden ayrılan kolların bezi loplara ve lopçuklara böldüğü tespit edildi (Şekil 10). Lopçuk içerisinde bulunan korpus glandulelerin, pars inisyalislerin ve pars sekretoryaların özellikleri ve buralardaki yerleşimi postnatal dönem ile aynı şekildeydi. Buna karşılık beze ait kanal sisteminde az da olsa farklılıklara rastlandı. Özellikle pars sekretoryaların pars insiyalis'lerden daha uzun olduğu ve bu yüzden pars sekretoryalara daha sık rastlandığı dikkat çekti (Şekil 10, oklar, Şekil 12, ince ok). Lopçuk içerisinde pars inisyalis ve pars sekretorya haricinde granüler kanalların da bulunduğu gözlendi (Şekil 11, yıldız, Şekil 12). Granüler kanallarda 3 hücre tipine rastlandı. Koyu renkte boyanan granüllü hücrelerin az sayıda ve büyük oldukları saptandı (Şekil 12, yıldız). Açık tonda boya alan granüllü hücreler ve granül içermeyen hücreler gözlendi (Şekil 12, ok başı, kalın ok). Pars ekskretoryalar loçuklar arası bağdokuda (interlobuler intersitisyum) gözlenirken, lopçuklardan gelen bu kanalların loblar arası bağdokuda daha geniş çaplı pars ekskretoryalara açıldığı tespit edildi (Şekil 10, yıldız).

Yapılan histokimyasal boyamalar sonucunda korpus glanduleler PAS, AB ve PAS/AB boyamalarında oldukça zayıf pozitif reaksiyon verdiler (Şekil 13 A, Şekil 13 B, Şekil 14). Çok az miktarda korpus glandulenin PAS, AB ve PAS/AB boyamalarında pozitif reaksiyon gösterdikleri saptandı (Şekil 13 A, Şekil 13 B, yıldız). Kanallar PAS, AB ve PAS/AB boyamalarında negatif reaksiyon gösterdiler (Şekil 13 A, Şekil 13 B, Şekil 14,

ok). Granüler kanallarda, hücrelerin içerdikleri granüllerin zayıf PAS pozitif reaksiyon verdikleri saptandı (Şekil 15, ok başları).

Beze ait bağdoku bölmelerini incelendiğimizde, özellikle bezin akıtıcı kanalları çevresinde mast ve plazma hücreleri oldukça net olarak gözlendi (şekil 16, oklar, şekil 17, ok, ok başları).

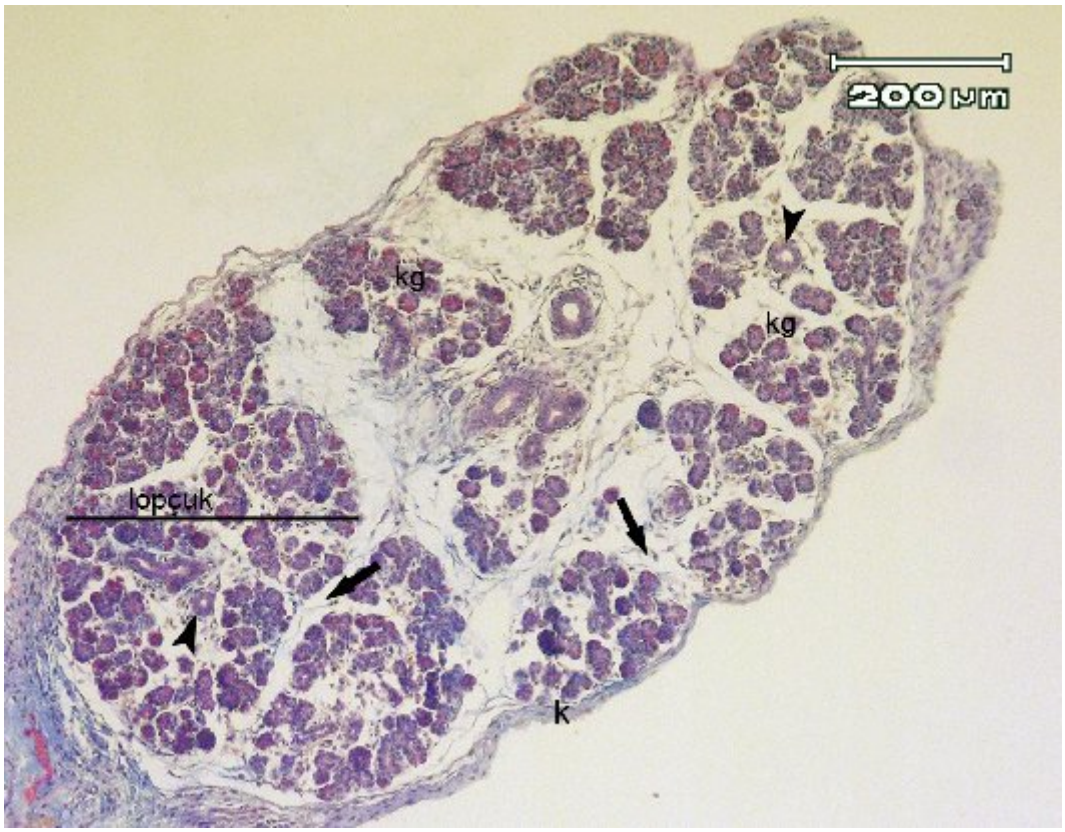

Şekil 1: Prenatal döneme ait gl. submandibularis'in panoramik görünümü. k: kapsül, kg: korpus glandule, oklar: lopçuklar arası bağdoku, ok başları: pars sekretorya. Triple.

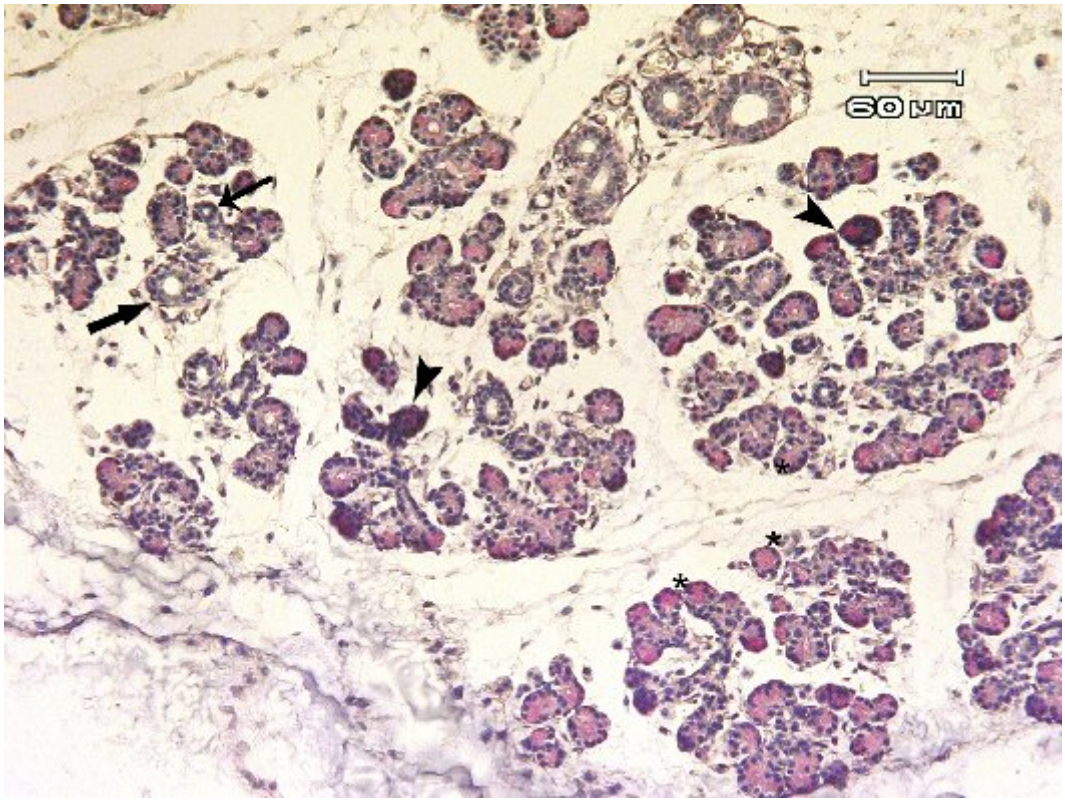

Şekil 2: Prenatal döneme ait gl. submandibularis. yıldız: zayıf PAS (+) korpus glandule'ler, ok başları: kuvvetli PAS (+) korpus glandule'ler, ince ok: pars inisyalis, kalın ok: pars sekretorya. Periodic Acid-Schiff.

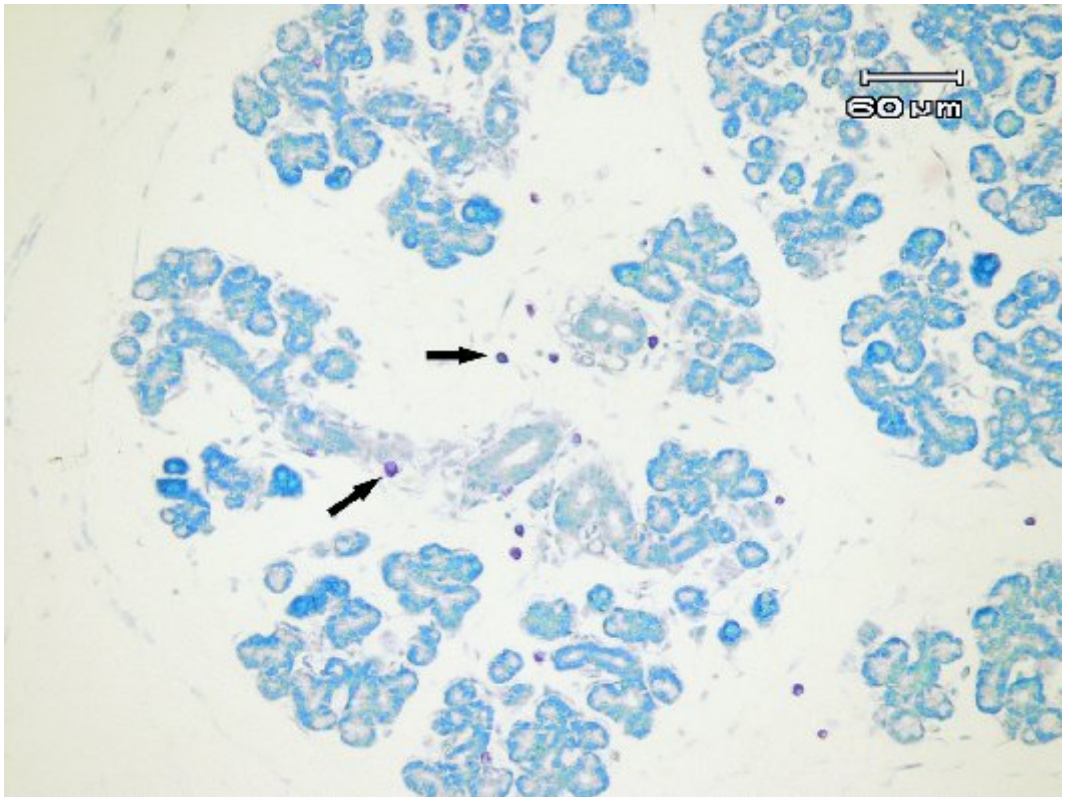

Şekil 3: Prenatal döneme ait gl. submandibularis'te mast hücreleri. oklar: Mast hücresi. Toluidin Blue.

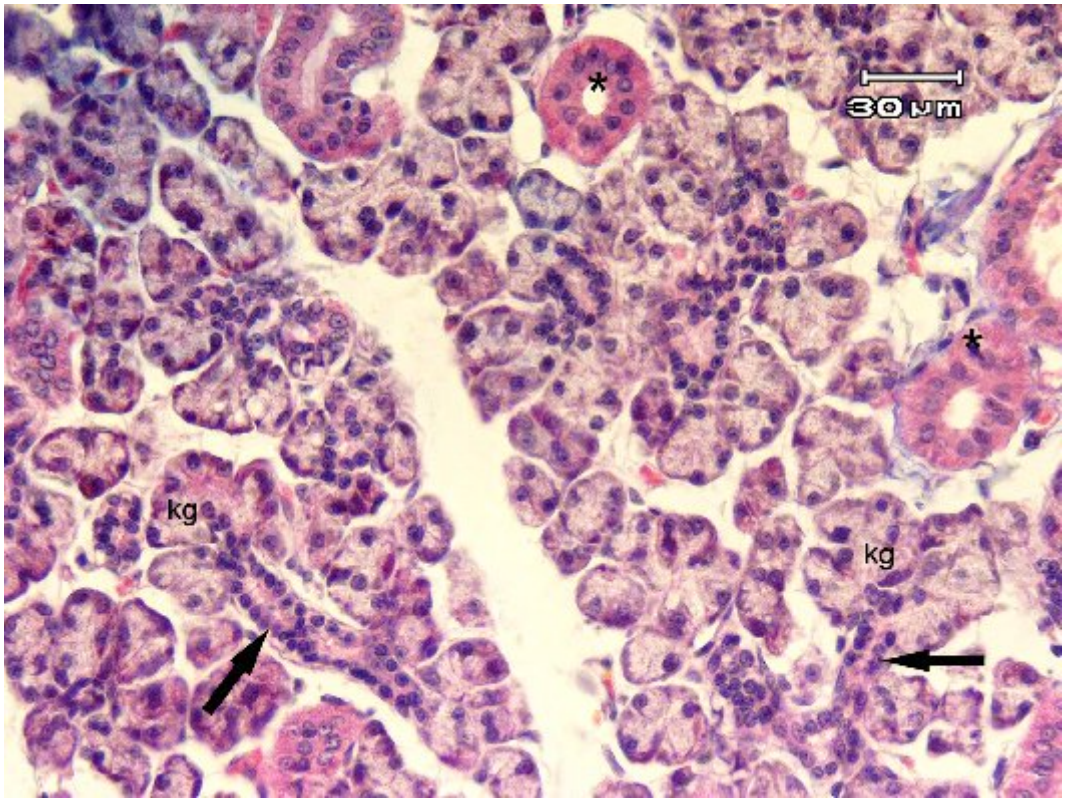

4: Postnatal döneme ait gl. submandibularis'te korpus glandule, pars inisyalis ve pars sekretoryalar. kg: korpus glandule, oklar: pars inisyalis, yıldızlar: pars sekretorya. Triple

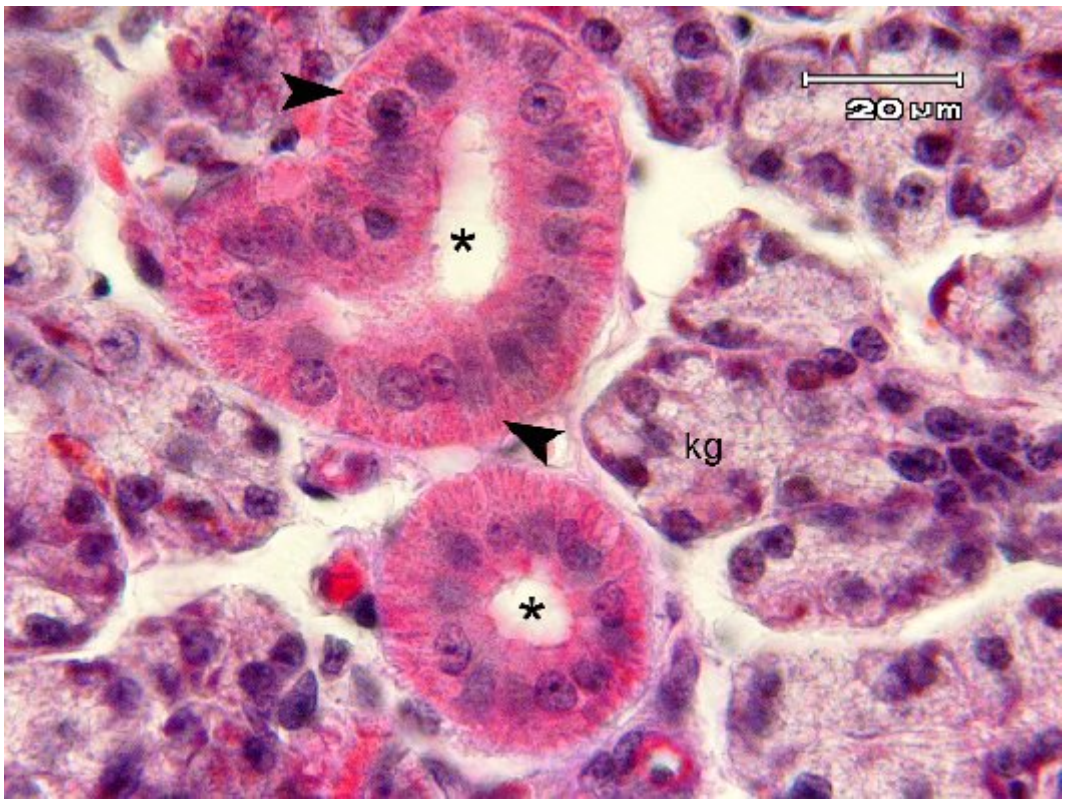

5: Postnatal dönemde pars sekretorya ve korpus glanduleler. kg: korpus glandule, yıldız: pars sekretorya, ok başları: bazal bölümlerdeki dikine çizgililik. Triple.

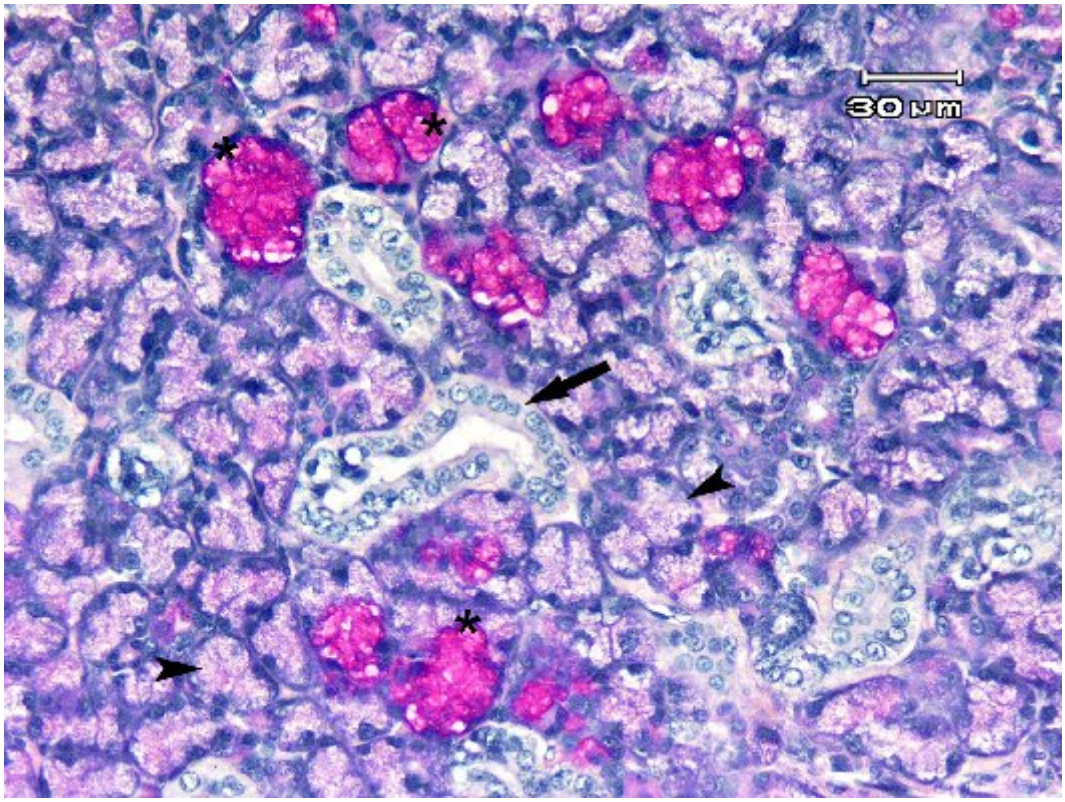

Şekil 6: Postnatal döneme ait gl. submandibularis. yıldız: PAS (+) korpus glanduleler, ok başları: zayıf PAS (+) korpus glandule'ler, ok: PAS (-) pars sekretorya. Periodic Acid-Schiff.

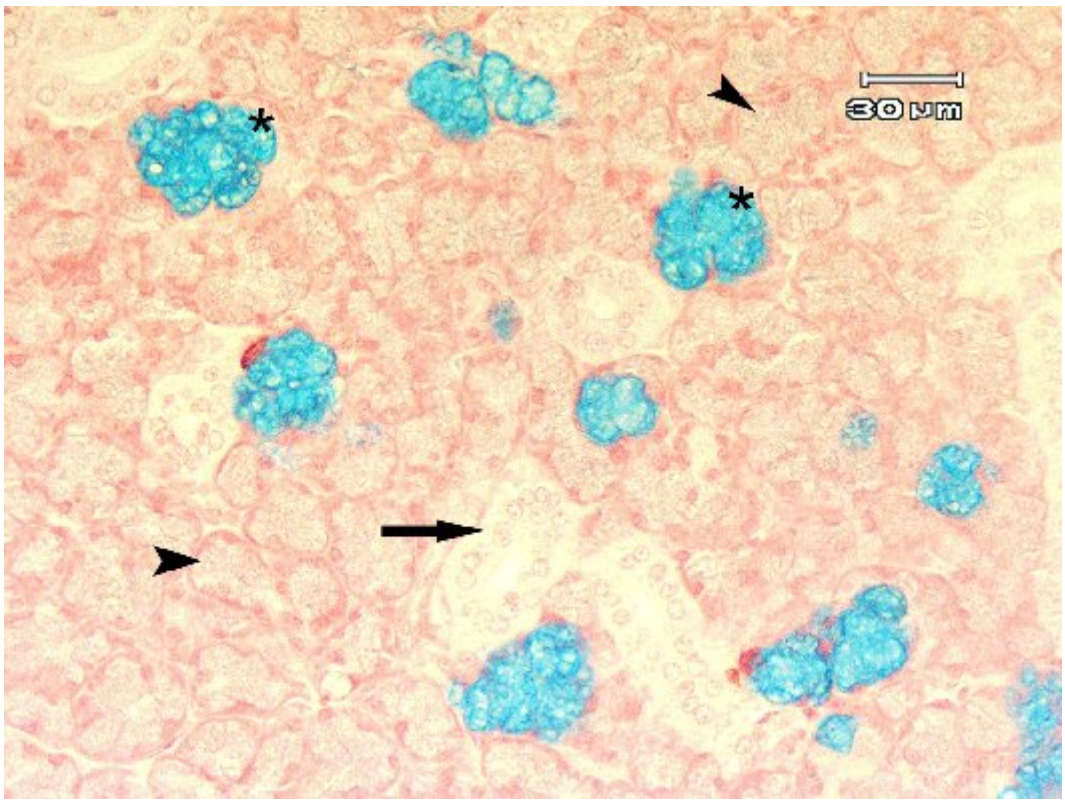

Şekil 7: Postnatal döneme ait gl. submandibularis. yıldız: AB (+) korpus glandule'ler, ok başları: AB (-) korpus glandule'ler, ok: AB (-) pars sekretorya. Alcian Blue.

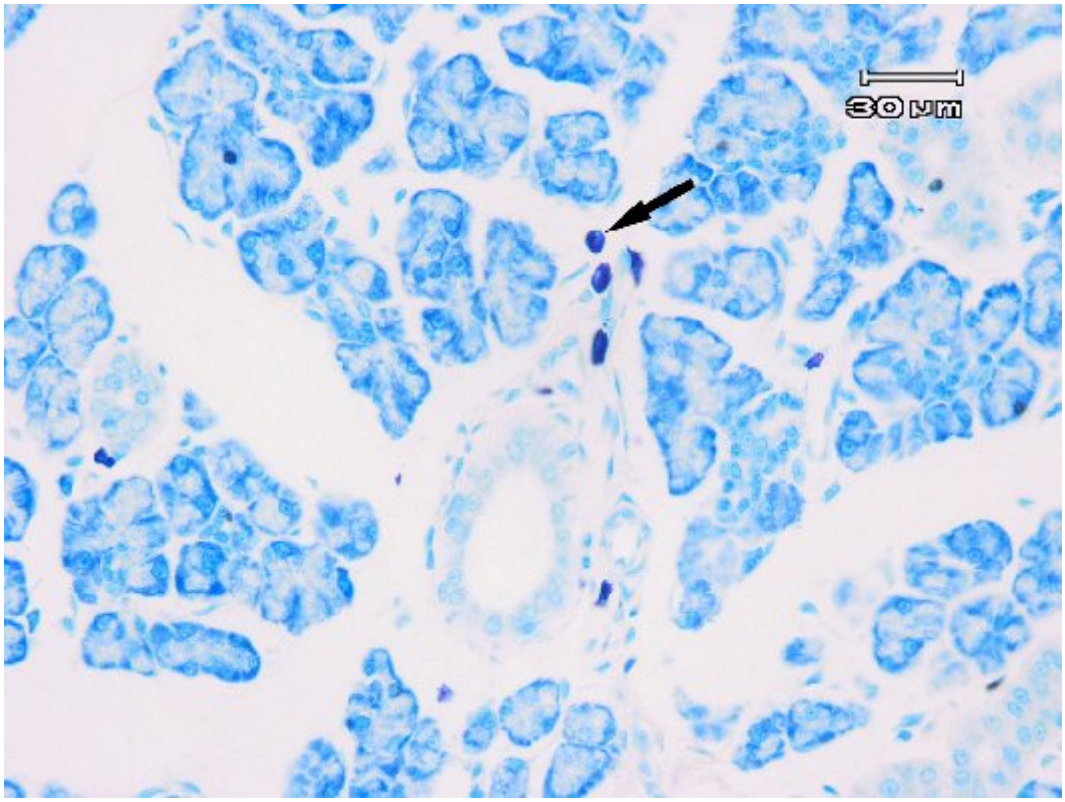

Şekil 8: Postnatal döneme ait gl. submandibularis'te mast hücreleri. ok: Mast hücresi. Toluidin Blue.

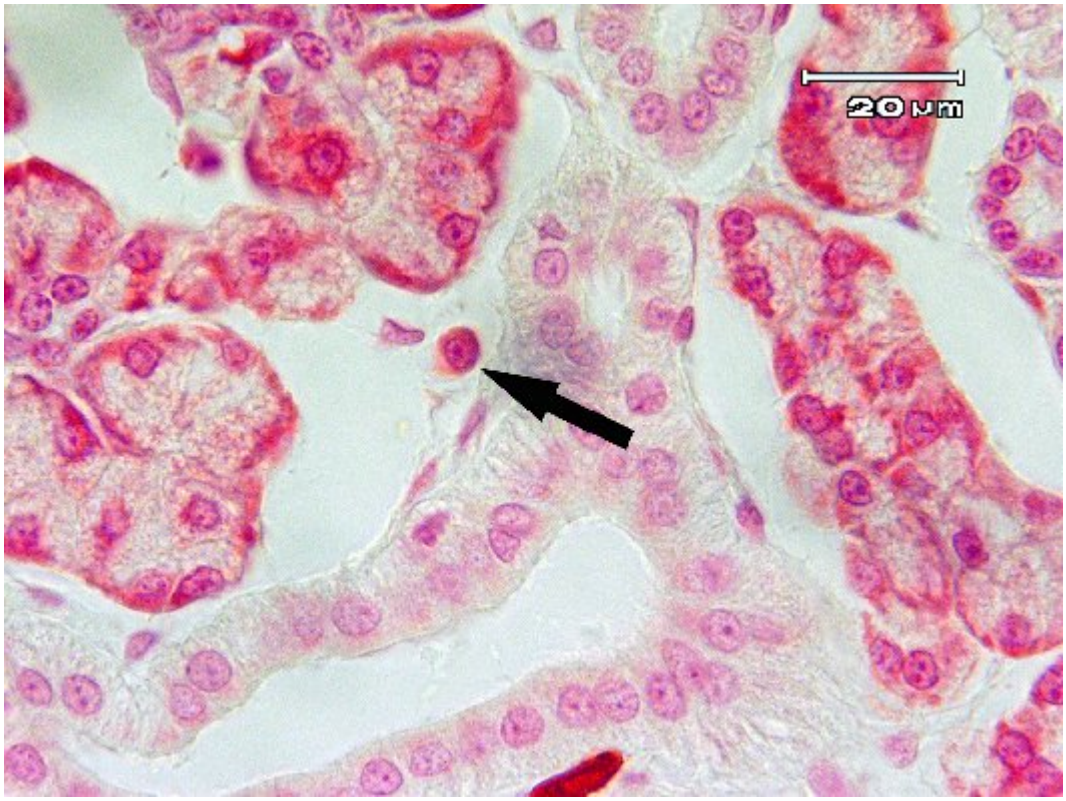

Şekil 9: Postnatal döneme ait gl. submandibularis'te plazma hücresi. ok: Plazma hücresi. Methyl green-pyronin.

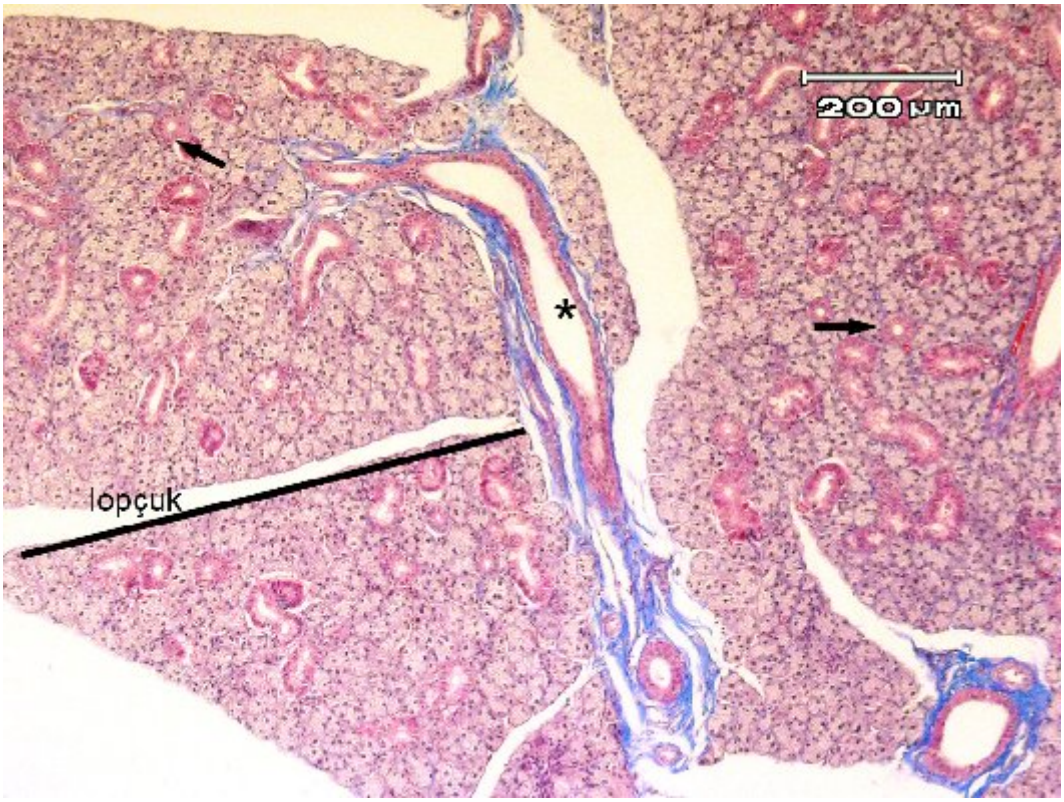

Şekil 10: Erişkin döneme ait gl. submandibularis. yıldız: pars ekskretorya, oklar: pars sekretorya. Triple.

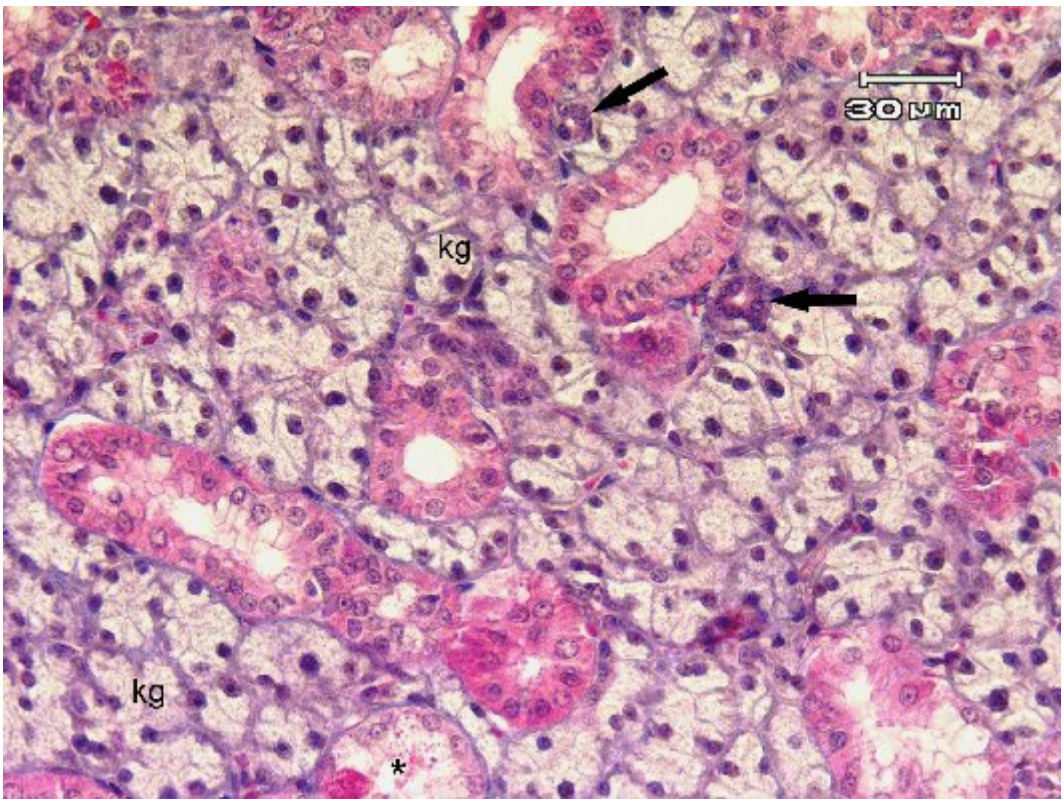

Şekil 11. Erişkin dönemde korpus glandule, pars inisyalis ve glanduler kanallar. kg: korpus glandule, oklar: pars inisyalis, yıldız: glanduler kanal. Triple.

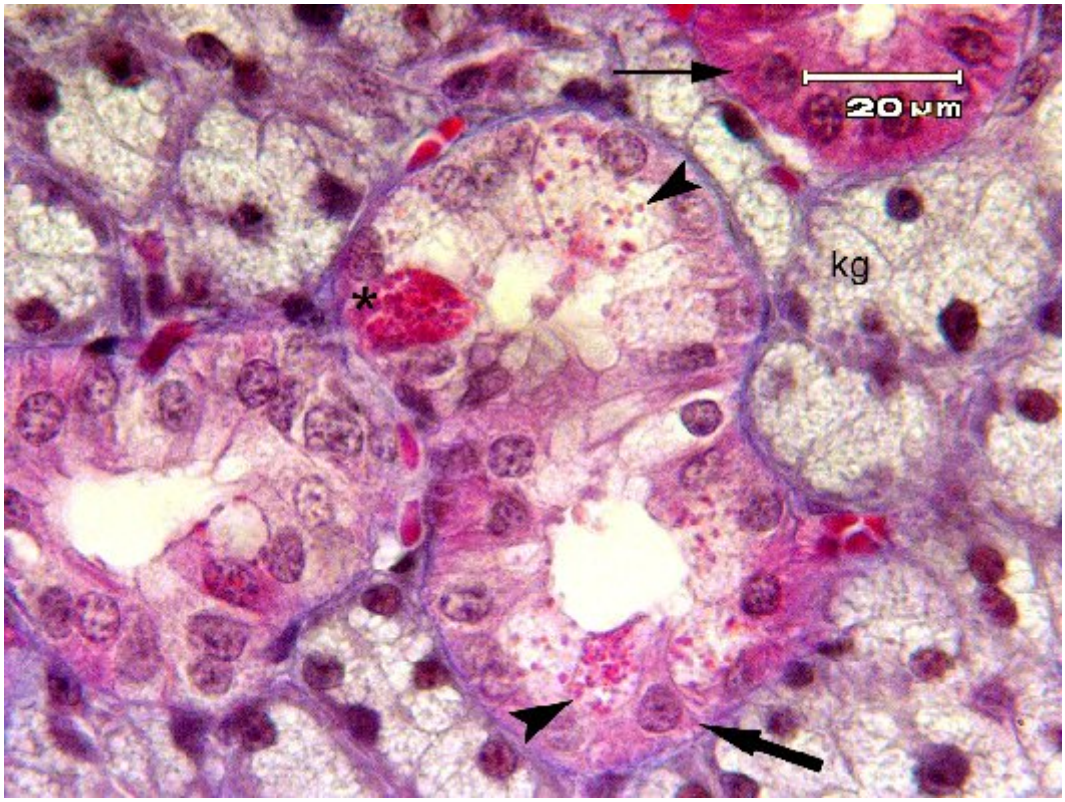

Şekil 12: Erişkin döneme ait gl. submandibularis'te granüler kanallar. Yıldız: koyu renkte boyanan granüllü hücre, ok başları: açık tonda boya alan granüllü hücreler, kalın ok: granül içermeyen hücre, ince ok: pars sekretorya. Triple.

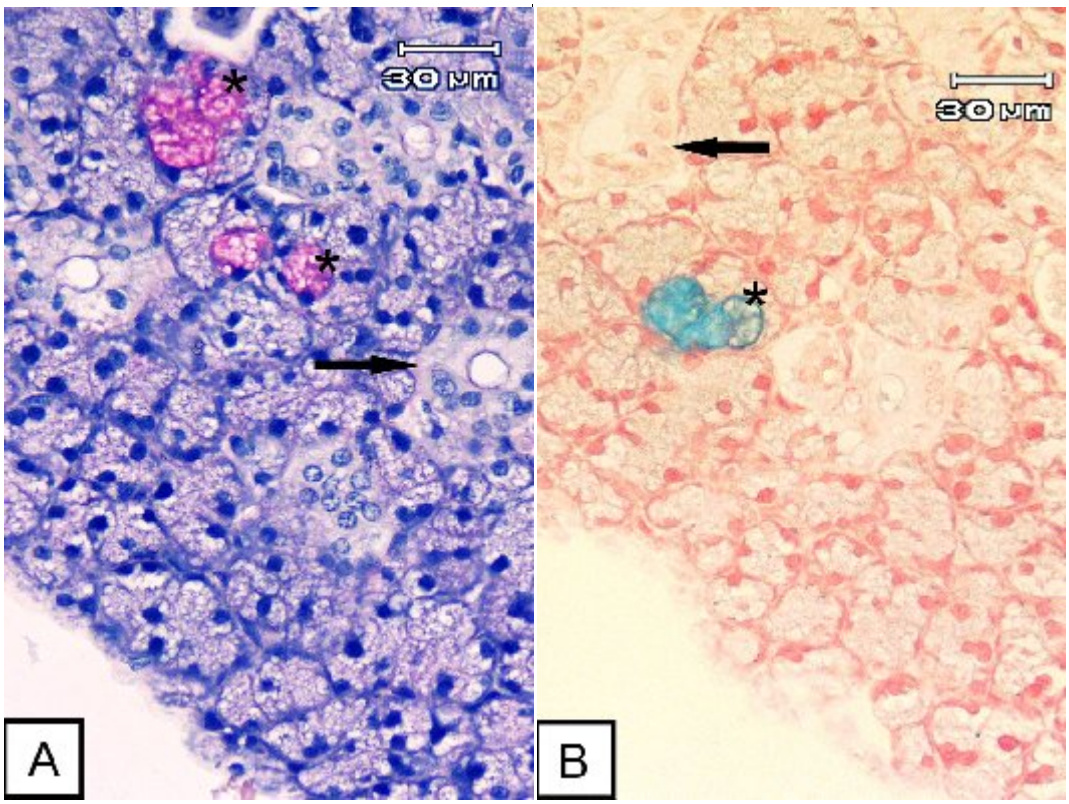

Şekil 13: Erişkin döneme ait gl. submandibularis. A) Yıldız: PAS (+) korpus glandule, ok: PAS (-) pars sekretorya. Periodic Acid-Schiff. B) Yıldız: AB (+) korpus glandule, ok: AB (-) pars sekretorya. Alcian Blue

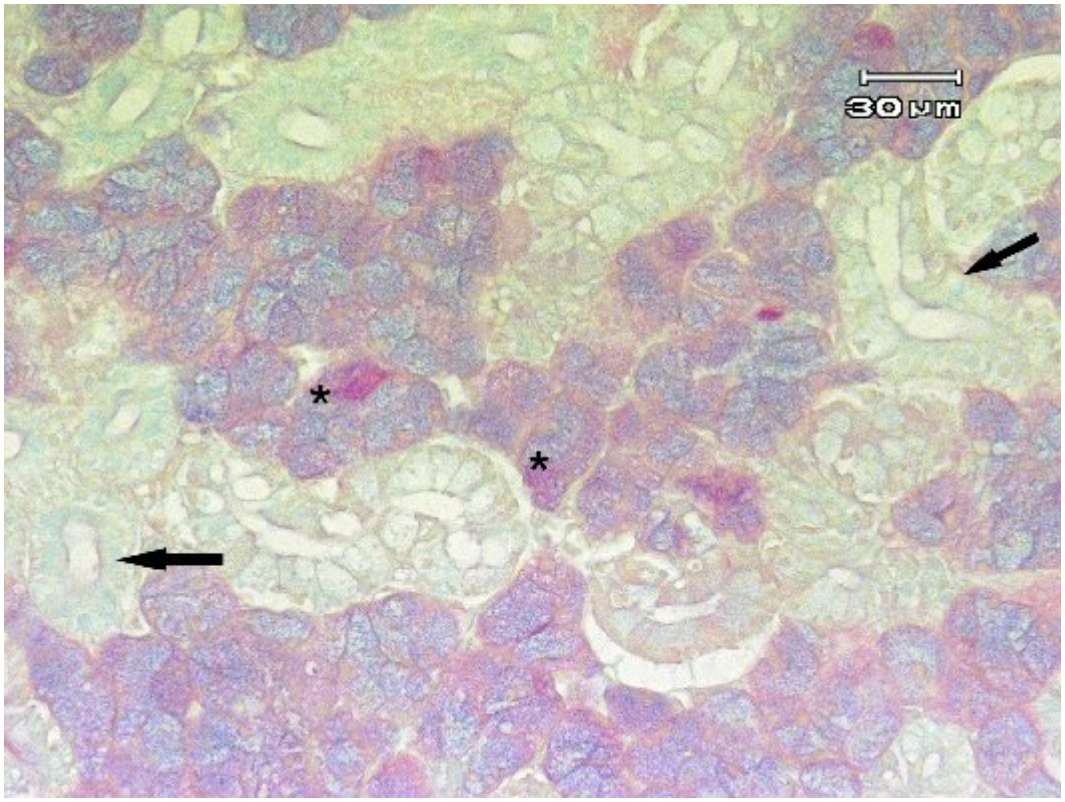

Şekil 14. Erişkin döneme ait gl. submandibularis. Yıldız: zayıf PAS/AB (+) korpus glanduleler, oklar: PAS/AB (-) kanallar. Periodic Acid-Schiff/ Alcian Blue.

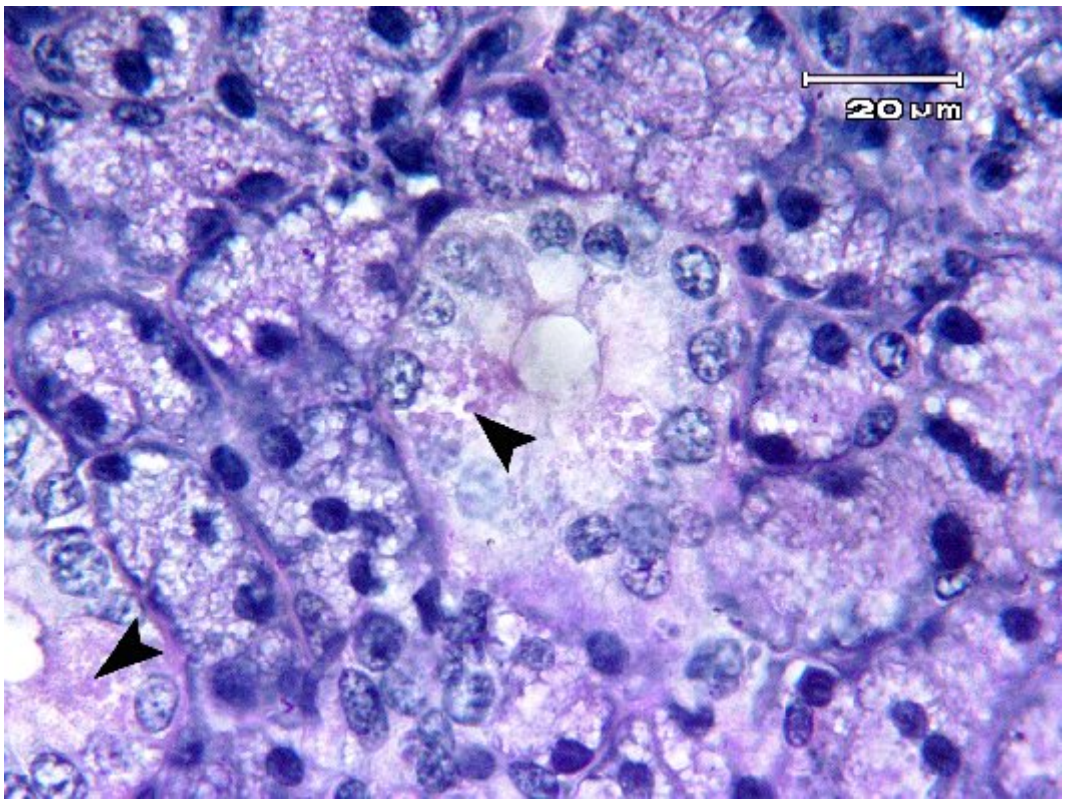

Şekil 15. Erişkin döneme ait gl. submandibularis'te zayıf PAS (+) granüller. ok başları: zayıf PAS (+) granüller. Periodic Acid-Schiff.

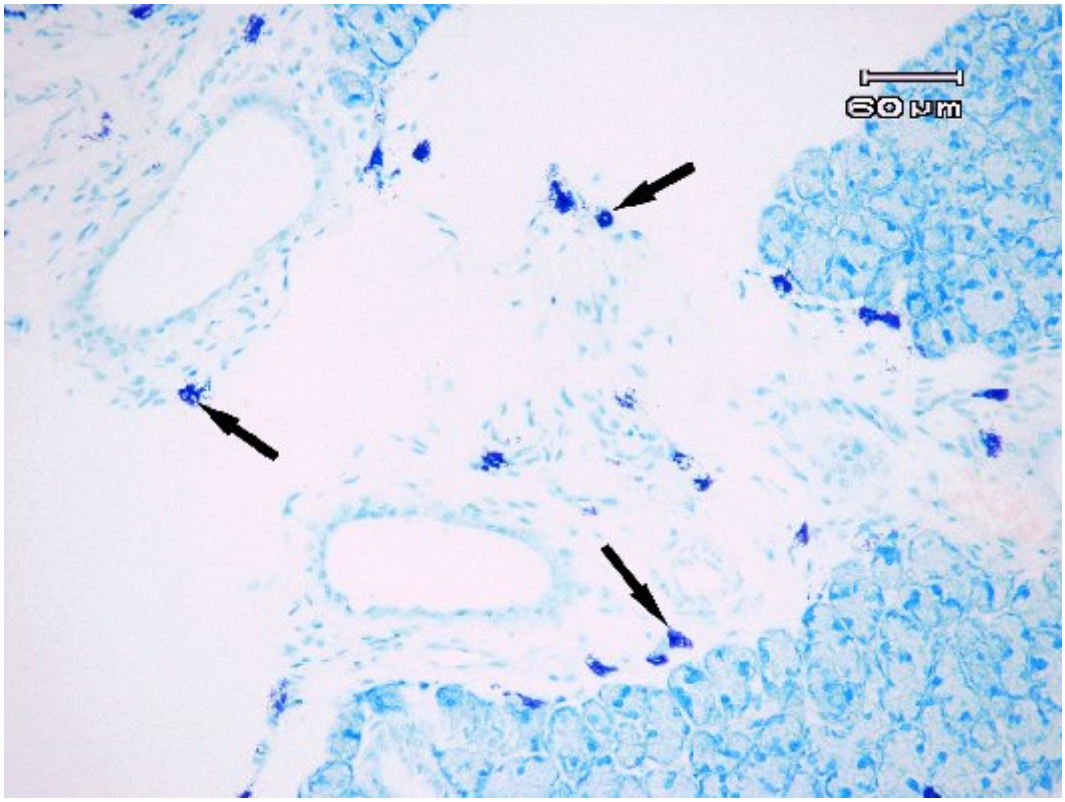

Şekil Şekil 16: Erişkin döneme ait gl. submandibularis'te mast hücreleri. oklar: Mast hücresi. Toluidin Blue.

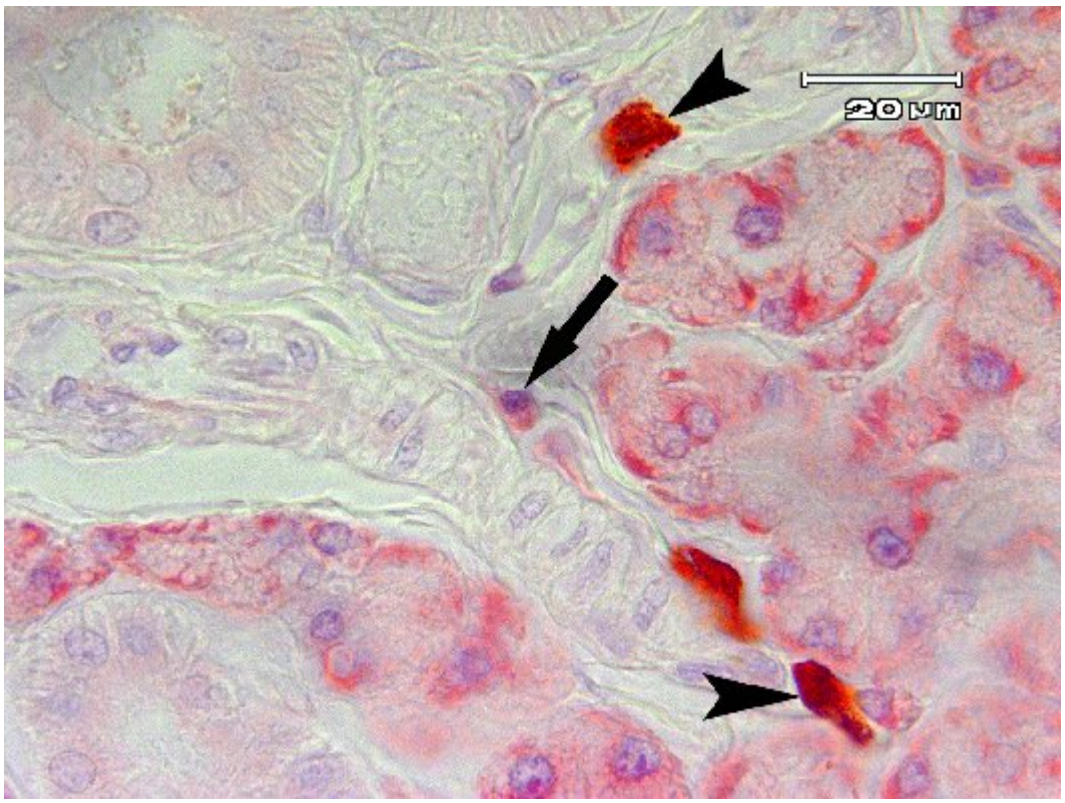

Şekil 17: Postnatal döneme ait gl. submandibularis'te plazma hücresi. ok: Plazma hücresi, ok başları: Mast hücresi. Methyl green-pyronin.

5. TARTIŞMA

Makroskopik olarak gl. submandibularis'in, çene altı bölgesinde, ala atlantis ile basihyoideum arasında, gl. parotisin hemen altında yer aldığı, üzerinin kısmen gl. parotis tarafından örtüldüğü bildirilmektedir. Gl. submandibularis'in akıtıcı kanalı ductus mandibularis (Warthon kanalı)'in bezin uç kesiminden çıkarak, m. mylohyoideus, m. hyoglossus, m. styloglossus arasından ve gl. sublingualisin medialinden geçerek cavum sublinguale apicaleye gelmekte ve burada caruncula sublingualis'den ağız boşluğuna açılmaktadır (Bahadır ve Yıldız 2008, Dursun 1999). Ratlarda gl. parotisin medialinde, boyunun ventral yüzeyinde uzun, oval ve açık renkli tükürük bezi kompleksi bulunduğu, bu tükürük bezi kompleksinin kranial sonunun lenf düğümleriyle örtülü olduğu bildirilmektedir. Glanduler kompleksin çoğunluğunun submandibular bezden şekillendiğinden, craniolateral kısmının ise sublingual bezden oluştuğundan söz edilmektedir. İki tükürük bezinin, bunları birbirine bağlayan bağdokunun uzaklaştırılmasıyla birbirinden ayrılabildiğinden bahsedilmektedir (Weill ve ark. 1979). Yapılan çalışmada, gl. submandibularisin boynun ventral yüzeyinde angulus mandibulanın gerisinde ve gl. parotisin ventromedialinde yer aldığı, arka ucunun gl. parotise, ön ucunun da gl. sublingualise ve mandibular lenf düğümlerine komşu olduğu belirlenmiştir. Bezin craniolateralinde yer alan gl. sublingualise bağdoku ile bağlı olduğu gözlenmiştir. Uzun, oval şekilli ve açık kırmızı renkli olan gl. submandibularisin prenatal ve postnatal dönemde yerleşiminde ve şeklinde bir farklılık gözlenmemiştir. Elde edilen bulgular, kaynaklardaki bulgularla uyum göstermektedir.

Ratlarda, gl. submandibularise ait korpus glandule (asinar) hücrelerinin gebeliğin 15-16. günlerinde gelişmeye başladığı, tamamiyle farklılaşmalarının doğumun 3 ila 4. haftaları arasında olduğu, gebeliğin 14. gününde alt çene ve dil arasındaki boşlukta epitelyal tomurcuklanma şekillenmeye başladığı, veziküler yapıda çekirdeklere sahip büyük görüldüğü, daha sonra epitelyal tomurcuğun uzunlamasına büyüyerek uç kısmında terminal bir tomurcuk kısım meydana geldiği bildirilmiştir. Gebeliğin 15. gününde terminal tomurcuk kısmında dallanmaların başladığından, 16. gününde esas gövdeden ayrılan 4 ila 12 adet iyi gelişmiş dal şekillendiğinden, birkaç gün sonra ise son tomurcuk kısımlarda ve dallarda yer alan kanalların açıldığı merkezi bir kanal oluştuğundan söz edilmiştir (Cutler ve Chaundhry 1974, Denny ve ark. 1997). Dallanmanın tamamlanmasını

takiben epiteli oluşturan hücrelerin, sekresyon yapacak hücreler olarak farklılaştıklarının ilk işaretlerini vermeye başladıklarından bahsedilmektedir. Yapılan çalışmada prenatal dönemin 17. gününe ait kesitlerde, bezi çevreleyen mezenşimal bağdokusunun, bezin etrafında ince bir kapsül oluşturduğu ve bu kapsülden ayrılan kolların bezin içlerine doğru ilerleyerek bezi lopçuk şeklinde bölmelere ayırdığı, lopçuklar içerisinde salgı üniteleri olarak yer alan korpus glandule'lerin az sayıda bulunduğu lopçukların ve lopçuklar içerisindeki korpus glandule'lerin arasında kalan bağdoku bölümlerinin geniş yer tuttuğu gözlenmiştir. Beze ait kanal sisteminde pars insiyalislerin iyi geliştiği ve duvarının tek katlı kübik epitel hücrelerle kaplı olduğu, az miktarda pars sekretorya'nın da lumeninin tek katlı prizmatik hücre ile çevrili olduğu saptanmıştır. Postnatal dönemin 30. gününe ait kesitlerde, lopçukların içerisinde yer alan korpus glandule'lerin sayı olarak arttığı ve kanal sisteminin prenatal döneme oranla daha gelişmiş olduğu tespit edilmiştir. Pars sekretoryaların lopçuklar arası bağdokuda (interlober intersitisyum) yer alan pars ekskretoryalara açıldığı saptanmıştır. Bu sonuçlar, yukarıdaki literatür bulguları ile paralellik göstermektedir.

Gl. submandibularisin karışık, serö-müköz tipte bir bez olduğu bildirilmiştir (Suzuki ve ark. 2003), Bununla birlikte seröz ünitelerin çoğunlukta olduğu, ayrıca bu bezlerde seröz ve müköz hücre tiplerine aynı korpus glandule içinde rastlanabileceğinden, bu gibi durumlarda seröz salgı yapan hücrelerin korpus glanduledeki müköz hücrelerin etrafını bir yarım ay şeklinde sardığından söz edilmektedir (Madrigal ve Micheau 1989, Tanyolaç 1999). Bu yapı genel olarak Ebner yarımayı (seröz yarımayı, Gianuzzi yarımayı) şeklinde adlandırılmaktadır (Tanyolaç 1999, Triantafyllou ve ark. 1999). Çalışmada elde edilen bulgular, yukarıdaki bulgular ile benzer olmakla birlikte, seröz karakterli korpus glandule ve seröz yarımayların az miktarda olduğu saptanmıştır.

Ratlarda kanalların, korpus glandulelerden başlamak üzere interkalar kanal, granüler kanal, çizgili kanal, ekskretor kanal ve esas ekskretor kanal olarak sıralandıkları, interkalar, granüler ve çizgili kanalların lopçuklar içinde, diğer kanalların lobcuklar arasında bulundukları bildirilmektedir (Sato ve Myoshi 1998, Tanyolaç 1999). Pars inisyalis'in, direkt olarak korpus glandule ile temas halinde olduğundan ve tek katlı kübik epitel hücrelerinden meydana geldiğinden (Madrigal ve Micheau 1989), kanalın lumeninin korpus glandule lümeninden daha geniş bir yapıya sahip olduğundan söz edilmektedir (Tamarin ve Sreebny 1965). Pars inisyalislerin çok sayıda dallanma gösterebilen kanallar

olduklarından bahsedilmektedir (Tandler ve ark. 1998). Yapılan bir çalışma bir pars inisyalis'e en az 15 korpus glandule'nin bağlanabildiği bildirilmiştir (Tamarin ve Sreebny 1965). Yapılan çalışmada, pars sekretoryaların pars insiyalislerden daha uzun olduğu ve bu yüzden pars sekretoryalara daha sık rastlandığı dikkat çekmiştir. Lopçuk içerisinde pars inisyalis ve pars sekretorya haricinde granüler kanalların da bulunduğu gözlenmiştir. Sadece kemirgenlere özgü bir kanal olan granüler kanalların, interkalar ve çizgili kanallar arasına yerleşmiş olarak bulunduğu bildirilmektedir (Tandler ve ark. 2001). Kanalı oluşturan hücrelerin seröz karakter gösteren salgı hücreleri olduklarından bahsedilmektedir. Ratlarda, doğumun hemen sonrasında bu kanalların hemen görülmedikleri, postnatal hayatın 21. gününden sonra çizgili kanallardaki hücrelerin bir kısmının apikal sitoplazmasında salgı granülleri birikmeye başladığından söz edilmektedir [(18)]. Bu farklılaşmanın, gelişimin 4. haftasında oldukça belirginleştiği, granüler kanal hücrelerinin olgunlaşmasının ve stabil hale gelmesinin 12-14. haftalarda olduğu bildirilmektedir (Tandler ve ark. 2001). Bu kanalda genel olarak 3 hücre tipine rastlandığından, bunlardan birincisinin büyük olan ve koyu tonda boyanan, çok sayıda salgı granülleri içeren geniş-koyu granüler kanal hücresi, ikincisinin açık tonda boyanan açık granüler hücreler, üçüncüsünün ise diğerlerinden daha küçük olan, çekirdeği daha koyu boyanan agranüler hücreler olduklarından bahsedilmektedir (Tamarin ve Sreebny 1965). Yapılan çalışmada granüler kanallarda koyu renkte boyanan granüllü hücrelerin az sayıda ve büyük oldukları saptanmıştır. Açık tonda boya alan granüllü hücreler ve granül içermeyen hücreler görülmüştür. Çalışmaya ait bu bulgular araştırmacıların bulguları ile paralellik göstermektedir.

Granüler kanaldan sonra gelen pars sekretorya'nın, granüler kanal ve pars inisyalis'ten daha büyük bir lumene sahip oldukları, genel olarak prizmatik hücrelerden oluştukları ve bazal katlanmalar gösterdikleri bildirilmektedir (Madrigal ve Micheau 1989). Elektron mikroskopik çalışmalarda bu çizgili yapının esas sebebinin hücrelerin bazal sitoplazmalarında dikey şekilde yerleşim gösteren krista tipi mitokondriyonlardan kaynaklandığı tespit edilmiştir (Tandler ve ark. 2001). Pars sekretorya'ların ise genellikle uzun prizmatik epitel hücrelerinden oluştukları, az sayıda kadeh hücrelesinin de bulunduğu, duktus ekskretoryus'a doğru ilerledikce kanalların daha büyük hale geldikleri ve dışardan kalın bir bağdoku ile çevrelendikleri bildirilmiştir (Madrigal ve Micheau 1989). Yapılan çalışmada, pars ekskretorya'lar loçuklar arası bağdokuda gözlenirken,

lopçuklardan gelen bu kanalların loblar arası bağdokuda daha geniş çaplı pars ekskretorya'lara açıldığı tespit edilmiştir. Elde edilen sonuçlar kaynaklardaki bulgularla örtüşmektedir.

Cotton ratlarda Suzuki ve ark. (Suzuki ve ark. 2003) tarafından yapılan çalışmada, korpus glandule'nin serömüköz hücrelerinin PAS ile kuvvetli, AB ile zayıf pozitif reaksiyon verdiklerinden söz edilmiştir. Aynı çalışmada çizgili kanalları oluşturan hücrelerin PAS ile reaksiyon verdiği, AB ile boyanmadıkları bildirilmiştir. Yapılan çeşitli çalışmalarda Japon tarla faresi (Suzuki ve ark 1986), Çin hamster'ı (Suzuki ve ark. 1982) ve Djungarian hamster'ında (Suzuki ve ark. 1984) korpus glandule'lerin PAS ile pozitif, AB ile zayıf pozitif reaksiyon verdiklerinden bahsedilmiştir. Yapılan çalışmada prenatal dönemin 17. gününe, postnatal dönemin 30. gününe ve erişkin döneme ait kesitlerde, korpus glanduleleri oluşturan salgı epiteli hücrelerinin zayıf PAS pozitif, AB negatif reaksiyon verdikleri, bazı korpus glandule'lerin ise PAS, AB ve PAS/AB boyamalarında pozitif boyandıkları saptanmıştır. Kanal epitel hücreleri her üç döneme ait kesitlerde de PAS, AB ve PAS/AB boyamalarında negatif reaksiyon göstermişlerdir. Bu açıdan çalışmada elde edilen bulgular, kaynaklardaki bulgulara göre bazı farklılıklar göstermektedir. Eldeki kaynaklarda prenatal döneme ait PAS ve AB boyamalarını içeren histokimyasal bir çalışmaya rastlanmamıştır.

6. SONUÇ

Gl. submandibularis, baş çevresinde yer alan üç büyük tükürük bezinden biridir. Gl. submandibularis, gl. parotis ve gl. sublingualis olarak adlandırılan diğer iki büyük tükürük beziyle birlikte salgı ürünleri olan tükürüğü ağız boşluğuna akıtırlar. Bu salgı ürünleri besin maddeleri üzerine fiziksel ve kimyasal etkiler yaparak sindirim işinde görev alırlar. Tükürük içerisinde bulunan immunglobulinler, ağızda bulunan bakterilere karşı immunolojik korumaya katkıda bulunurlar.

Çalışmada, korpus glandule'lerin yavru ve erişkin dönemdekilere oranla daha az sayıda bulundukları ve bağdoku bölümlerinin yavru ile erişkin ratlara kıyasla prenatal dönemde daha geniş yer tuttukları, postnatal ve erişkin dönemlerde ise korpus glandule sayısının oldukca artmış olduğu gözlenmiştir. Prenatal, postnatal ve erişkin dönemlerde korpus glandule'lerin serö-müköz bir karakter sergiledikleri tespit edilmiştir. Postnatal dönemde beze ait kanalların prenatal döneme kıyasla daha gelişmiş oldukları görülmüştür. Prenatal ve postnatal dönemde erişkin gl. submandibularis'inin lopçukları içerisinde görülen granüler kanallara rastlanmamıştır. Histokimyasal metodlar, her üç dönemde de korpus glandule'leri oluşturan salgı epiteli hücrelerinin zayıf PAS pozitif, AB negatif reaksiyon verdiklerini, bazı korpus glandule'lerin ise PAS, AB ve PAS/AB boyamalarında pozitif boyandıklarını göstermiştir. Kanal epitel hücreleri her üç döneme ait kesitlerde de PAS, AB ve PAS/AB boyamalarında negatif reaksiyon göstermişlerdir. Prenatal, postnatal ve erişkin dönemde beze ait bağdoku bölmeleri incelendiğinde, özellikle bezin akıtıcı kanalları çevresinde çok miktarda mast hücresi bulunduğu saptanmıştır. Plazma hücrelerine ise prenatal dönemde rastlanmazken, postnatal dönemde az miktarda rastlanmıştır. Erişkin dönemde ise plazma hücreleri net olarak gözlenmiştir.

Bu çalışma sonucunda, önemli fonksiyonlara sahip olan gl. submandibularis'in, ratlarda prenatal, postnatal ve erişkin dönemdeki gelişimi histolojik ve histokimyasal yöntemlerle ortaya konulmuştur. Çalışmadan elde edilen bulguların, bu alanda yapılacak çalışmalara katkıda bulunacağı düşünülmektedir.

7. KAYNAKLAR

1. Adler R, Narbaitz R. Action of rat submaxillary gland extracts on neural tube growth in organ culture. *J Embryol Exp Morphol,* **1965;** 14: 281.

2. Angeletti PU, Salvi ML, Capani F, Fratti L. Granulocytosis-inducing factro from the mouse submaxillary gland. *Biochem Biophys Acta*, **1965**; 111: 344- 352.

3. Attardi DG, Schlesinger MJ, Schlesinger S. Submaxillary gland of mouse: properties of purified protein affacting muscle tissues in vitro. *Science*, **1967**; 156: 1253- 1260.

4. Bahadır A, Yıldız H. *Veteriner Anatomi Hareket Sistemi ve İç organlar.* 2. Baskı, Bursa: Ezgi Kitabevi, **2008.**

5. Ball WD, Redman RS. Two independently regulated secretory systems with in the acini of the submandibular gland of perinatal rat. *Eur J Cell Biol*, **1984;** 33: 112- 122.

6. Ball WD, Nelson NJ. A stage restricted secretory system in the submandibular gland of neonatal rat. *Differentiation*, **1978;** 10: 147- 158.

7. Ball WD, Hand AR, Moriera JE, Johnson AO. A secretory protein restricted to Type I cells in neonatal rat submandibular gland. *Dev Biol*, **1988**; 129: 464- 475.

8. Ballntyne J. Groves J. *Scott- Brown's Diseases of the Ear, Nose and Throat*: Vol. 1. 4th Ed., Butterwortths and Co., **1984**: 288-293.

9. Barka T. Biologically active polypeptides in submandibular glands. *J Histochem and Cytochem*, **1980**; 28: 836- 859.

10. Bower JM, **Camble R, Gregory H, Gerring EL, Willshire IR.** The inhibition of gastric acid secretion by epidermal growth factor. *Experientina*. **1975;** 31: 825- 832.

11. Boyd LF, **Bradshaw RA, Frazier WA, Hogue-Angeletti RA, Jeng I**. Nerve growth factor. *Life Sci* **1974;** 15: 1381- 1388.

12. Böck P. *Romeis mikroskopishe technik*. 17. Aufl. München: Urban and Schwarzenberg, **1989**; 561.

13. Bradshaw RA, Young M. Nerve growth factor-recent developments and perspectives. *Biochem. Pharmacol.* **1976;** 25: 1445- 1452.

14. Buttner W, Muhler JC. The effect of feding calcium phosphate salts with with different solubulities on dental caries the composition of the saliva and the femurs of the rats. *J Dent Res*, **1958;** 37: 860- 864.

15. Carpenter G, Cohen S. Epidermal growth factor. *Annu Rev Biochem*, **1979;** 48: 193- 200.

16. Chauncey HH, Feller RP, Henriques BL. Comparative electrolyte composition of parotid, submandibular and sublingual secretions, Abstracted, *J Dent Res***, 1966;** 45: 1230- 1230.

17. Cohen S. Isolation of a Mouse submaxillari gland protein accelerating incisor eruption and eyelid opening in the new-born animal. *J Biol Chem,* **1962;** 237: 1555- 1562.

18. Coire FAS, Umemura ALO, Cestari TM, Taga R. Increase in the cell volume of the rat submandibular gland during postnatal development. *Braz J Morphol Sci,* **2003;** 20 (1): 37- 42.

19. Cutler LS, Chaudhry AP. Cytodifferentiation of the acinar cells of the rat submandibular gland. *Dev Biol***, 1974;** 41: 31- 41.

20. Cutler LS, Rodan SB. Biochemical and cytochemical studies on adenylate cyclase activity in the developing rat submandibular gland: differentiation of the acinar secretory compartment. *J Embryol Exp Morphol,* **1976;** 36: 291- 303.

21. Dahlberg WH, Sreebny LM, King B. Studies of parotid saliva and blood in hemodyalysis patients. *J Applied Physiol,* **1967;** 23: 100- 108.

22. Dawes C. The effects of flow rate and duration of stimulation on the concentrations of proteins and the main electrolytes in human parotid saliva. *Arch Oral Biol,* **1969;** 14: 1488- 1500.

23. Dawes C. Effects of diet on salivary secretion and composition. *J Dent Res,* **1970;** Supplement No 6, 49: 1263- 1272.

24. Denk H, Kunzele H, Plenk H, Ruschoff J, Sellener W. *Romeis Mikroskopische Technik.* 17., neubear beitele München-Wien-Baltimore: Auflage Urban und Schwarzenberg, **1989:** 439-450.

25. Denny PC, Ball WD, Redman RS. Salivary glands: a paradigm for diversity of gland development. *Crit Rev Oral Biol Med,* **1997;** 8(1): 51- 75.

26. Drenckhan DU, Gröschel SU, Unsicker M. İmmunofluorescence microscobic demonstration of myosin and actin in salivary glands and exocrin pancreas of the rat. *Cell Tissue Res.* **1977;** 183: 273- 279.

27. Dursun N. *Veteriner Anatomi II*. 5. baskı, Ankara: Medisan Yayınevi, **1999:** 31, 33- 34.

28. Eroschenko VP. *Histoloji Atlası* . 9. baskı, Ankara: Palme Yayıncılık, **2001:** 167-176.

29. Gron P, McCan HG, Brude-vold F. The direct determination of fluoride in human saliva by a fluoride electrode: fluoride levels in parotid saliva after ingestion of single doses of sodium fluoride. *Arch Oral Biol,* **1968;** 13: 203- 213.

30. Hemenway WG, Allen GW. Chronic enlargement of the parotid gland: hyperthrophy and fatty infiltration. *Laryngoscope,* **1959**; 69: 1508- 1523.

31. Hilton SM. The physiologic role of glandular kallikreins. In Bradykinin, Kallidin and Kallikrein. Edited by EG Erdös *Handbook of Experimental Pharmacology*, **1970;** 25: 389.

32. Hoffman H, McAuslan B, Roberson D, Burnett E. An endotelial growth-stimulating factor from salivary gland. *Exp Cell Res*, **1976;** 102: 269- 276.

33. Jaskoll T, Melnick M. Submandibular gland morphogenesis: stage specific expression of TGF alpha EGF, IGF, TGF-beta, TNF, IL-6 signal transduction in normal mice and the phenotypic effects of TGF-bet2, TGF-beta 3 and EGF-R null mutations. *Anat Rec,* **1999;** 256: 252- 268.

34. Jones RO. The invitro effect of epitelyumial growth factor on ratorgan cultures. *ExpCell Res,* **1966**; 43: 645- 652.

35. Jones RO. Ashwood Smith MJ:Some preliminary observations on the biocemical and biologicol properties of an epithelial growth factor. *Exp Cell Res*, **1970**; 59:129- 136.

36. Kiernan JA, *Histological and Histochemical Methods*. Second Edition. New York: Pergamon Pres, **1990**: 125- 126.

37. Knauf H. Lübcke R, Rottger P, Baumann K, Richet G. Relation of dark cells to the transport of H+/HCO3- and K+ ions: a microperfusion study in the rat submaxillary duct. *Kidney Int*, **1983;** 23: 350- 357.

38. Langley LL, Grimes OR, Cockrell DF. Secretion of calcium and phosphate by the dog parotid gland.

Am J Physiol, **1961;** 201: 599- 602.

39. Latshaw, WK. *Veterinary Developmental Anatomy.* Toronto: B. C. Decker Inc., **1987;** 87-112.

40. Madrigal FM, Micheau C. Histology of the major salivary glands. *Am. J Surg Pathol*, **1989**; 13: (10) 879- 899.

41. Manzie JW, Michelakis AM, Yoshida H. Sympathetic nervous system an drenin in release from submaxsillary glands and kidneys. *Am J Physiol*. **1974;** 227: 1281- 1288.

42. Mayner DA, Ackerman GA. Tissue localization of ribonuclease activity by the substrate film technigue. *J Histochem Cytochem*, **1963**; 11: 573- 580.

43. Meza-Chavez L. Oxyphilic granular cell adenoma of the parotidd gland: report of five cases and study of oxyphylic granular cells in normal parotid gland. *A J Pathol,* **1949;** 25: 523- 548.

44. Micheau C, Riou G. Oncoytes et oncocytomes. Hsitoenzymologie, ultrastructure et description de ADN mitochondrial. *Arch Anat Pathol*, **1975;** 23: 123- 132.

45. Moreira JE, Hand AR, Ball WD. Localization of neonatal secretory proteins in different cell types of the rat submandibular gland from embriyogenesis to adulthood. *Dev Biol*, **1990;** 139: 370- 382.

46. Pinkstaff CA. *Cytology, histology and histochemistry of salivary glands: an overwiev. Biology of the salivary glands.* CRC Pres, **1993;** 15- 38.

47. Raynaud J, Rebeyrotte P. Difference de I;activite amylasique de la saliva des sauris males et des sauris femelles-son conditions nemet hormonal. *CR Acad Sci,* **1949;** 228:549-556.

48. Sato A, Miyoshi S. Fine structure of tuft cells of the main excretory duct epithelium in the rat submandibular gland. *Anat Rec* **1997;** 248: 325- 331.

49. Sato A, Miyoshi S. Topographical distribution of cells in the rat submandibular gland duct system with special reference to dark cells and tuft cells. *The Anatomical Record,* **1998;** 252: 159- 164.

50. Scott BL, Pease DC. Electron microscopy of the salivary and lacrimal glands of the rat. *Am J Anat,* **1954;** 104: 115- 161.

51. Shannon IL, Prigmore JR. Parotid fluid flow rate. Its relationship to pH and chemical composition. *Oral Surg,* **1960;** 13: 1488- 1500.

52. Shannon IL, Prigmore JR. Effects of urea dosage on urea correlations in human parotid fluid and blood serum. *Arch Oral Biol,* **1961**; 5: 161- 167.

53. Sheridan JW, Stanley ER. Tissue sources of bone marrow colony stimulating factor. *J Cell Physiol*, **1971**; 78: 451- 458.

54. Silvers AR, Som PM. Salivary glands. *Radiol Clin North America*, **1998;** 36: 941- 967.

55. Sreebny LM. Studies of salivary gland proteases. *Ann NY Acad Sci,* **1960;** 85: 182- 189.

56. Srivastava HC. Development of acinar cells in the rat submandibular gland. *J Anat*, **1977;** 123: 459- 465.

57. Suzuki S, Nishinakagawa H, Otsuka J. Fine structure of the submandibular glands of Chinese hamster (Cricetulus griseus). *Exp Anim,* **1982;** 31(2): 97- 105.

58. Suzuki S, Ago A, Mohri S, Nishinakagawa H, Otsuka J. Fine structure of the submandibular gland of the

Djungarian hamster (Phodopus sungarus). *Exp Anim,* **1984;** 33(4): 487- 496.

59. Suzuki S, Mifune H, Mohri S, Nishinakagawa H, Otsuka J. Fine structure of the submandibular gland in
Japanese field vole (Microtus montebelli). *Exp Anim,* **1986;** 35(4): 433- 442.

60. Suzuki S, Mifune H, Kamimura R, Yabuki A, Obara T, Matsumoto M, Tsuchiya K. Fine structure of the rat parotid and submandibular glands of the cotton rat (Sigmodon hispidus). *Exp Anim,* **2003;** 52(5): 441- 444.

61. Synderman NL, Suen JY. Neoplasm**.** In: Cummings C.W., Schullur D.E. (eds.) *Otolaryngology-Head and neck Surgery.* St. Louis: Mosby Year Book, **1986;** 2: 1027- 1069.

62. Takeuchi T, Takemoto T, Tan T, Miwa T. Gastrin-like immunoreactivity in salivary gland and saliva. *Lancet* **1973;** 2: 920- 927.

63. Tamarin A, Sreebny LM. The rat submaxillary salivary gland: a comperative study by light and electron microscopy. *J Morphol*, **1965**; 117: 295- 302.

64. Tandler B, Nagato T, Toyoshima K, Phillips CJ. Comparative ultrastructure of intercalated ducts in major salivary glands: a review. *The Anatomical Record*, **1998;** 252: 64- 91.

65. Tandler B, Gresik EW, Nagato T, Phillips CJ. Secretion by striated ducts of mammalian major salivary glands: review from an ultrastructural functional and evolutionary perspective. *The Anatomical Record*, **2001**; 264: 121- 145.

66. Tanyolaç A. *Özel Histoloji*, Ankara Üniversitesi, **1999**; 95- 96.

67. Triantafyllou A, Fletcher D, Scott J. Morphological phenotypes and functional capabilities of gl. submandibularis parenchymal cells of ferret investigated by protein, mucosubstance and enzyme histochemistry. *The Histochem Journal*, **1999;** 31: 789- 796.

68. Walker WF Jr, Homberger D G. *Anatomy and Dissection of the Rat*. New York: W. H. Freeman and Company, **1997;** 38- 39.

69. Weill JC, Leca G, Girard JF, Ayed K. Inactivation of complement by Mouse saliva: enzymatic degradation of C2,C3,C4,C5, and C7. *Clin Immunol İmmunopathol*, **1979;** 12: 425- 432.

70. Wotson S, Mandel ID. The salivary secretion in health and disease. In: Rankow R.M., Polayes I.M., (Eds.) *Disease of the salivary glands*. Philadelphia: W.B. Saunders, **1976;** 32- 53.

71. Yamashina S, Barka T. Development of endogenous peroxidase in fetal rat submandibular gland. *J. Histochem Cytochem,* **1973**; 21: 40- 42.

8. ÖZGEÇMİŞ

1975 yılında Gaziantep' te doğdu. İlk ve orta öğrenimini Gaziantep'te tamamladıktan sonra 1996 yılında Mustafa Kemal Üniversitesi Fen Edebiyat Fakültesi Biyoloji Bölümü'nde lisans eğitimine başladı. Lisans eğitimini tamaladıktan sonra 2006 yılında Mustafa Kemal Üniversitesi Veterinerlik Fakültesi Histoloji-Embriyoloji Anabilim Dalı'nda Yüksek Lisans eğitimine başladı.