T.C.
HATAY MUSTAFA KEMAL ÜNİVERSİTESİ
SAĞLIK BİLİMLER ENSTİTÜSÜ
PATOLOJİ ANABİLİM DALI

# RATLARDA DENEYSEL OLARAK OLUŞTURULAN NEFROLİTİAZİS ÜZERİNE KEFİR'İN ETKİNLİĞİNİN ARAŞTIRILMASI

YÜKSEK LİSANS TEZİ

Mehmet Ali KABALAK

**Danışman**

Doç. Dr. Ahmet UYAR

**HATAY - 2025**

Kabul ve Onay

T.C.

HATAY MUSTAFA KEMAL ÜNİVERSİTESİ

SAĞLIK BİLİMLER ENSTİTÜSÜ

PATOLOJİ ANABİLİM DALI

# RATLARDA DENEYSEL OLARAK OLUŞTURULAN NEFROLİTİAZİS ÜZERİNE KEFİR'İN ETKİNLİĞİNİN ARAŞTIRILMASI

YÜKSEK LİSANS TEZİ

Mehmet Ali KABALAK

**Danışman**

Doç. Dr. Ahmet UYAR

Bu tez, Mustafa Kemal Üniversitesi Bilimsel Araştırma Projeleri Birimi tarafından 24.YL.007 nolu proje olarak desteklenmiştir.

**HATAY - 2025**

T.C.
HATAY MUSTAFA KEMAL ÜNİVERSİTESİ
SAĞLIK BİLİMLER ENSTİTÜSÜ
PATOLOJİ ANABİLİM DALI

# RATLARDA DENEYSEL OLARAK OLUŞTURULAN NEFROLİTİAZİS ÜZERİNE KEFİR' İN ETKİNLİĞİNİN ARAŞTIRILMASI

Yüksek Lisans Tezi

Mehmet Ali KABALAK

Bu tez aşağıda isimleri yazılı tez jürisi tarafından 25/12/2025 günü sözlü olarak yapılan tez savunma sınavında oyçokluğu/oybirliği ile kabul edilmiştir.

| | | | |
|---|---|---|---|
| **Tez Jürisi**: | Jüri başkanı: | Prof. Dr. Zabit YENER | ……..... |
| | Üye: | Doç. Dr. Ahmet UYAR | …..…..... |
| | Üye: | Doç. Dr. Tuncer KUTLU | ……..... |

Bu tez, Enstitümüz Veteriner Patoloji Anabilim Dalı' nda hazırlanmıştır.

…../…../……

Prof. Dr. İbrahim Halil ÇERÇİ
Enstitü Müdürü

# TEŞEKKÜR

Yüksek lisans eğitimim boyunca desteği, bilgisi ve tecrübelerini paylaşarak her konuda bana destek olan, tez konumu belirleyerek planlayan, deneylerin gerçekleştirilmesi ve değerlendirilmesi aşamalarında yardımlarını esirgemeyen Patoloji Anabilim Dalı Başkanı ve danışman hocam olan Sayın Doç. Dr. Ahmet UYAR ile Patoloji Anabilim Dalı öğretim üyesi Doç. Dr. Tuncer KUTLU'ya, deneysel ve laboratuvar çalışmaları sırasında yardımlarını esirgemeyen Patoloji Anabilim Dalında görevli Arş. Gör. Emel KARA'ya, biyokimyasal analizlerin gerçekleştirilmesinde Fizyoloji Anabilim Dalı Öğretim Üyesi Doç. Dr. Mehmet GÜVENÇ'e, projemize 24.YL.007 proje numarası ile destek sağlayan Hatay Mustafa Kemal Üniversitesi Bilimsel Araştırma Projeleri Koordinatörlüğü' ne, halen çalışmakta olduğum Konya Veteriner Kontrol Enstitüsü idareci ve çalışma arkadaşlarıma, hayatımın her alanında maddi ve manevi desteklerini her zaman yanımda hissettiğim aileme sonsuz şükranlarımı sunarım.

Mehmet Ali KABALAK

# İÇİNDEKİLER

Kabul ve Onay ..... II
TEŞEKKÜR ..... III
İÇİNDEKİLER ..... IV
ŞEKİLLER DİZİNİ ..... VII
ÇİZELGELER DİZİNİ ..... IX
SİMGELER ve KISALTMALAR DİZİNİ ..... X
ÖZET ..... XII
ABSTRACT ..... XIII
1. GİRİŞ ..... 1
2. GENEL BİLGİ ..... 3
2.1. Böbreğin Anatomisi ..... 3
2.2. Böbreğin Fizyoloji ve Fonksiyonu ..... 4
2.3. Nefrolitiazis (Böbrek Taşı) ..... 4
2.3.1. Kalsiyum Okzalat Taşları ..... 7
2.3.2. Kalsiyum Fosfat Taşları ..... 7
2.3.3. Ürik Asit Taşları ..... 8
2.3.4. Struvit Taşları ..... 8
2.3.5. Sistin Taşları ..... 9
2.4. Böbrek Taşı Semptomları ..... 9
2.4.1. Ağrı ..... 9
2.4.2. Hematüri ..... 10
2.5. Böbrek Taşı Tanısı ..... 10
2.5.1. Görüntüleme Yöntemleri ..... 11
2.5.1.1. Ultrasonografi (USG) ..... 11
2.5.1.2. İntravenöz Pyelografi (İVP) ..... 11
2.5.1.3. Bilgisayarlı Tomografi (BT) ..... 12
2.5.2. Kan Testleri ..... 12
2.5.3. İdrar Testleri ..... 13
2.6. Böbrek Taşı Tedavisi ve Kullanılan Yöntemler ..... 13
2.6.1. Konservatif Tedavi ve Yaşam Tarzı Düzenlemeleri ..... 13

2.6.2. Farmakolojik Tedavi ..... 14
2.6.3. Girişimsel ve Cerrahi Tedavi Yöntemleri ..... 14
2.6.3.1. Ekstrakorporeal Şok Dalga Litotripsi (ESWL) ..... 15
2.6.3.2. Üreteroskopi (URS) ..... 15
2.6.3.3. Fleksible Üreterorenoskopi (fURS) ..... 15
2.7. Kefir ..... 15
2.7.1. Süt Kefiri ..... 16
2.7.2. Süt Ürünü Olmayan Kefir ..... 17
2.7.3. Kefirin Yapısal Özellikleri ..... 17
3. MATERYAL ve YÖNTEMLER ..... 19
3.1. Materyal ..... 19
3.1.1. Etik Kurul ..... 19
3.1.2. Hayvan Materyali Temini, Beslenmesi ve Saklanması ..... 19
3.2. Yöntem ..... 19
3.2.1. Deneysel Dizayn ve Uygulamalar ..... 19
3.3. Analizler / İncelemeler ..... 20
3.3.1. Deneyin Sonlandırılması ve Örneklerin Alınması ..... 20
3.3.2. Biyokimyasal Analizler ..... 20
3.3.3. Homojenatlarının Hazırlanması ..... 20
3.3.4. Lipid Peroksidasyon (MDA) Tayini ..... 21
3.3.5. Redükte Glutatyon (GSH) Tayini ..... 22
3.3.6. Glutatyon peroksidaz (GSH-Px) enzim tayini ..... 23
3.3.7. Katalaz (CAT) Enzim Tayini ..... 24
3.4. Patolojik İncelemeler ..... 25
3.4.1. Histopatolojik İnceleme ..... 25
3.4.2. Hematoksilen-Eozin Boyama ..... 26
3.4.3. Pizzolato Boyama ..... 27
3.4.4. İmmunohistokimyasal Boyama ..... 28
3.4.5. İstatistiksel Analizler ..... 29
4. BULGULAR ..... 30
4.1. Böbrek Dokusunda Lipit Peroksidasyon İle Bazı Antioksidan Parametreler ..... 30
4.2. Böbrek Biyokimyasal Parametreleri ..... 30

4.3. Histopatolojik Bulgular ..... 31
4.3.1. Kontrol Grubu ..... 31
4.3.2. Nefrolitiazis Grubu ..... 34
4.3.3. Nefrolitiazis+Kefir Grubu ..... 40
4.3.4. Kefir Grubu ..... 47
4.4. İmmunohistokimyasal Bulgular ..... 50
5. TARTIŞMA ..... 53
6. SONUÇ ..... 65
7. KAYNAKLAR ..... 66
8. EKLER ..... 72
Ek-1. Etik Kurul Kararı ..... 72
ÖZGEÇMİŞ ..... 73

# ŞEKİLLER DİZİNİ

**Şekil 2.1.** İnsan böbreklerinin makroskobik ve mikroskobik morfolojisi ve taşların yeri (Khan ve ark. 2016). ..... 6
**Şekil 2.2.** Taş oluşumda rol oynayan ardışık mekanizmalar (Kadıoğlu ve ark. 2022). ..... 6
**Şekil 4.1.** Kontrol grubu. Glomerulus ve tubulusların normal histolojik görünümü HE. ... 32
**Şekil 4.2.** Kontrol grubu. Glomerulus ve tubulusların daha yakın normal histolojik görünümü HE. ..... 32
**Şekil 4.3.** Kontrol grubu. Toplayıcı tubulusların normal histolojik görünümü HE. ..... 33
**Şekil 4.4.** Kontrol grubu. Pizzolato boyama ..... 33
**Şekil 4.5.** Nefrolitiazis grubu. Tubulus epitelinde dejenerasyon, ve tubulus lümenlerinde dilatasyon, hiyalin silindirleri, CaOx kristalleri. Glomeruler atrofi. HE. ..... 34
**Şekil 4.6.** Nefrolitiazis grubu. Tubulus lümeninde kistik dilatasyon. HE. ..... 35
**Şekil 4.7.** Nefrolitiazis grubu. Tubulus epitel hücrelerinde dejenerasyon ve nekroz, tubulus lümeninde kistik dilatasyon ve CaOx kristalleri. HE ..... 35
**Şekil 4.8.** Nefrolitiazis grubu. Tubulus epitel hücrelerinde dejenerasyon ve nekroz, tubulus lümeninde dilatasyon. HE. ..... 36
**Şekil 4.9.** Nefrolitiazis grubu. Tubulus lümeninde kistik dilatasyonlar. HE. ..... 36
**Şekil 4.10.** Nefrolitiazis grubu. Tubulus epitel hücrelerinde dejenerasyon ve nekroz. HE. 37
**Şekil 4.11.** Nefrolitiazis grubu. Tubulus lümeninde hiyalin silindirleri. HE. ..... 37
**Şekil 4.12.** Nefrolitiazis grubu. Tubuluslarda kistik dilatasyonlar, epitel hücrelerinde dejenerasyon, yangısel hücre infiltrasyonu, intertübüler kapillerde hiperemi, tubulus lümeninde epitel ve yangısel hücrelerden oluşan tıkaç. HE. ..... 38
**Şekil 4.13.** Nefrolitiazis grubu. Toplayıcı tubuluslarda CaOx kristali. HE. ..... 38
**Şekil 4.14.** Nefrolitiazis grubu. Tubulus lümeninde dilatasyon, hiperemi, tubuluslarda CaOx kristali. HE. ..... 39
**Şekil 4.15.** Nefrolitiazis grubu. Siyah CaOx kristalleri. Pizzolato boyama ..... 39
**Şekil 4.16.** Nefrolitiazis grubu. Siyah CaOx kristalinin daha yakın görünümü. Pizzolato boyama ..... 40
**Şekil 4.17.** Nefrolitiazis+Kefir grubu. Böbreğin neredeyse normale yakın görünümü. HE. ..... 41

**Şekil 4.18.** Nefrolitiazis+Kefir grubu. Böbreğin neredeyse normal görünüme benzer daha yakın görünümü. HE. ..... 41
**Şekil 4.19.** Nefrolitiazis+Kefir grubu. Tubulus lümeninde hiyalin silindir birikimi. HE. ..42
**Şekil 4.20.** Nefrolitiazis+Kefir grubu. Toplayıcı tubulusların neredeyse normale yakın görünümü. HE ..... 42
**Şekil 4.21.** Nefrolitiazis+Kefir grubu. Toplayıcı tubulusların neredeyse normale görünümü. HE..... 43
**Şekil 4.22.** Nefrolitiazis+Kefir grubu. Tubulus epitel hücrelerinde dejenerasyon ve nekroz, intertübüler kapillerde hiperemi, Tubulus lümeninde dilatasyon, tubulus lümeninde epitel ve yangısel hücrelerden oluşan tıkaç. HE..... 43
**Şekil 4.23.** Nefrolitiazis+Kefir grubu. Tubuluslarda kistik dilatasyon, yangısel hücre infiltrasyonu ve hiperemi. HE. ..... 44
**Şekil 4.24.** Nefrolitiazis+Kefir grubu. Tubuluslarda hafif dilatasyon ve hiperemi. HE..... 44
**Şekil 4.25.** Nefrolitiazis+Kefir grubu. Bazı tubulus lümeninde epitel ve yangısel hücrelerden oluşan tıkaç ve hiyalin silindirleri. HE. ..... 45
**Şekil 4.26.** Nefrolitiazis+Kefir grubu. Bazı tubuluslarda hafif dilatasyon ve hiperemi. HE. ..... 45
**Şekil 4.27.** Nefrolitiazis+Kefir grubu. Minimal düzeyde siyah CaOx kristalleri. Pizzolato boyama ..... 46
**Şekil 4.28.** Nefrolitiazis+Kefir grubu. Minimal düzeyde siyah CaOx kristallerinin daha yakın görünümü. Pizzolato boyama. ..... 46
**Şekil 4.29.** Kefir grubu. Böbreğin normal histolojik yakın görünümü. HE. ..... 47
**Şekil 4.30.** Kefir grubu. Normal histolojik görünümü. HE. ..... 48
**Şekil 4.31.** Kefir grubu. Pizzolato boyama..... 48
**Şekil 4.32.** Kontrol grubu. Negatif TGF-β1 ekspresyonu. İmmunperoksidaz. ..... 50
**Şekil 4.33.** Nefrolit+Kefir grubu. Güçlü TGF-β1 ekspresyonu. İmmunperoksidaz..... 51
**Şekil 4.34.** Nefrolit+Kefir grubu. Zayıf TGF-β1 ekspresyonu. İmmunperoksidaz..... 51
**Şekil 4.35.** Kefir grubu. Negatif TGF-β1 ekspresyonu. İmmunperoksidaz. ..... 52
**Şekil 4.36.** Kefir grubu. Negatif TGF-β1 ekspresyonu. İmmunperoksidaz. ..... 52

# ÇİZELGELER DİZİNİ

**Çizelge 3.1.** GSH-Px ayıraçların küvete pipetlenmesi ..... 24
**Çizelge 3.2.** CAT fosfat tamponunun hazırlanışı ..... 24
**Çizelge 3.3.** CAT fosfat tampon solüsyonların karıştırılarak hazırlanması ..... 25
**Çizelge 3.4.** CAT tampon ve örneklerin küvete pipetlenmesi ..... 25
**Çizelge 3.5.** Parafinizasyon takip aşamaları ..... 26
**Çizelge 3.6.** HE boyama protokolü ..... 27
**Çizelge 3.7.** Pizzolato's (PZ) boyama protokolü ..... 28
**Çizelge 4.1.** Böbrek, malondialdehit (MDA), redükte glutatyon (GSH) seviyeleri ve glutatyon peroksidaz (GSH-Px) ve katalaz (CAT) aktiviteleri. ..... 30
**Çizelge 4.2.** Böbrek biyokimyasal parametreleri. ..... 31
**Çizelge 4.3.** Böbrek dokusunda görülen histopatolojik bulgular. ..... 49

# SİMGELER ve KISALTMALAR DİZİNİ

| | |
|---|---|
| AK | : Amonyum Klorid |
| BHT | : Bütillendirilmiş Hidroksi Toluen |
| BT | : Bilgisayar Tomografisi |
| BUN | : Kan Üre Azotu |
| Ca | : Kalsiyum |
| CaOx | : Kalsiyum Okzalat |
| CaP | : Kalsiyum Fosfat |
| CAT | : Katalaz |
| cm | : Santimetre |
| Cu | : Bakır |
| DAB | : Diaminobenzidine |
| dH2O | : Distile Su |
| dk | : Dakika |
| Dl | : Desilitre |
| DTNB | : Ellman's Ayıracı |
| DÜSG | : Direkt Üriner Sistem Grafisi |
| ECM | : Ekstrasellüler Matriks |
| EG | : Etilen Glikol |
| EMT | : Epitel-Mezenkimal Dönüşümün |
| ESWL | : Ekstrakorporeal Şok Dalgası Litotrips |
| Fe | : Demir |
| fURS | : Fleksible Üreterorenoskop |
| GAG | : Glikozaminoglikanları |
| GSH | : Glutatyon |
| GSHPx | : Glutatyon Peroksidaz |
| GSSG | : Okside Glutatyon |
| HCI | : Hidrojen Klorür |
| İVP | : İntravenöz Pyelografi |
| K | : Potasyum |
| Kg | : Kilogram |
| L | : Litre |
| LAB | : Laktik Asit Bakteriler |
| LPS | : Lipopolisakkarit |
| M.Ö. | : Milattan Önce |
| MDA | : Malondialdehit |
| Mg | : Magnezyum |
| mg | : Miligram |
| ml | : Mililitre |
| mmol/L | : Milimolar |
| Mn | : Manganez |
| Na | : Sodyum |
| Na2H2O | : Sodium Hydroxide |
| Na2HPO4 | : Sodyum hidrojen fosfat |
| NaOH | : Sodyum Hidroksit |

NaOH : Sodyum hidroksit
P : Fosfor
PBS : Phosphate Buffer Solution
pH : Power of hydrogen (çözeltinin asitlik ve bazlık derecesi)
PZ : Pizzolato
ROS : Reaktif Oksijen Türleri
RSR : Relatif Süpersatürasyon Oranı
Se : Selenyum
SH : Sülfidril
SOD : Süperoksit Dismutaz
SWL : Şok Dalgası Litotripsi
TBA : Tiyobarbiturik Asit
TBARS : Tiyobarbitürik Asit Reaktif Maddeler
TGF-β1 : Dönüşüm Büyüme Faktörü Beta
USG : Ultrasonografi
Zn : Çinko
µl : Mikrolitre

# ÖZET


**Ratlarda Deneysel Olarak Oluşturulan Nefrolitiazis Üzerine Kefir'in Etkinliğinin Araştırılması**

Bu çalışmada, ratlarda etilen glikol (EG) ve amonyum klorid (AK) ile deneysel olarak oluşturulan nefrolitiazis modelinde kefirin böbrek fonksiyonları biyokimyasal parametreleri, lipid peroksidasyon düzeyleri, antioksidan savunma sistemi ile histopatolojik ve immünohistokimyasal bulgular üzerindeki koruyucu etkilerinin araştırılması amaçlanmıştır. Çalışmada her grupta 10 hayvan olacak şekilde toplam 40 adet erkek Wistar albino rat kullanılmış; Kontrol, Nefrolitiazis (EG+AK), Nefrolitiazis (EG+AK)+Kefir ve Kefir grupları olmak üzere dört gruba ayrılmıştır. Deneysel nefrolitiazis modeli, ratlara 14 gün süreyle %0,75 EG ve %0,75 AK içeren içme suyu verilerek oluşturulmuştur. Tedavi grubuna, aynı süre boyunca günde 10 ml/kg/gün b.w. kefir oral yolla eş zamanlı olarak uygulanmıştır. Deney süresinin sonunda hayvanlardan kan ve böbrek dokusu örnekleri alınarak biyokimyasal analizler, lipid peroksidasyon belirteçleri, antioksidan savunma sistemi ile histopatolojik ve immünohistokimyasal incelemeler gerçekleştirilmiştir. Biyokimyasal analizlerde, EG+AK uygulanan grupta serum kan üre azotu (BUN), kalsiyum, fosfor, sodyum, potasyum, ürik asit ve kreatinin düzeylerinde anlamlı artışlar ve buna bağlı olarak elektrolit dengesinde bozulma saptanmıştır. Buna karşılık, kefir uygulanan grupta bu parametrelerin fizyolojik sınırlara yaklaştığı belirlenmiştir. Lipid peroksidasyon göstergesi olan malondialdehit (MDA) düzeylerinin, EG+AK uygulanan grupta anlamlı düzeyde arttığı belirlenirken, kefir ile tedavi edilen grupta bu artışın belirgin şekilde azaldığı saptanmıştır. Buna karşılık, EG+AK grubunda antioksidan savunma sisteminin önemli bileşenleri olan glutatyon (GSH) düzeyleri ile glutatyon peroksidaz (GSH-Px) ve katalaz (CAT) enzim aktivitelerinde anlamlı azalma gözlenmiş; kefir uygulamasıyla birlikte bu parametrelerin anlamlı düzeyde arttığı belirlenmiştir. Histopatolojik incelemelerde, EG+AK grubunda tubuler dejenerasyon, nekroz, hiyalin silindir oluşumu, tubuler dilatasyon, inflamasyon, interstisyel fibrozis ve kalsiyum oksalat kristal birikimi gibi ciddi patolojik bulgular gözlemlenirken; kefir uygulaması ile bu lezyonların belirgin şekilde azaldığı ve böbrek dokusunun büyük ölçüde korunduğu saptanmıştır. İmmünohistokimyasal değerlendirmelerde ise EG+AK ile indüklenen böbrek dokusunda fibrotik bir belirteç olan TGF-β1 ekspresyonunun arttığı, kefir uygulamasıyla bu ekspresyonun istatistiksel olarak anlamlı düzeyde azaldığı belirlenmiştir. Elde edilen bulgular, kefirin EG+AK ile indüklenen nefrolitiazis modelinde böbrek fonksiyonlarını iyileştirdiğini, oksidatif stresi azalttığını, antioksidan savunma mekanizmalarını güçlendirdiğini, histopatolojik hasarı hafiflettiğini ve fibrotik yanıtı sınırlayarak böbrek dokusu üzerinde koruyucu etki sağladığını göstermektedir. Bu sonuçlar doğrultusunda kefirin, nefrolitiazis tedavisinde potansiyel bir biyoterapötik ajan olarak değerlendirilebileceği kanaatine varılmıştır.



**Anahtar kelimeler:** Etilen glikol+Amonyum klorid, Nefrolitiazis, Kefir, Rat model

# ABSTRACT


**Investigation of the Effectiveness of Kefir on Experimentally Induced Nephrolithiasis in Rats**

In this study, the protective effects of kefir on renal function parameters, lipid peroxidation levels, antioxidant defense system, and histopathological and immunohistochemical findings were investigated in an experimental nephrolithiasis model induced by ethylene glycol (EG) and ammonium chloride (AC) in rats. A total of 40 male Wistar albino rats were used, with 10 animals allocated to each group: Control, Nephrolithiasis (EG+AC), Nephrolithiasis (EG+AC)+Kefir, and Kefir groups. Experimental nephrolithiasis was induced by administering drinking water containing 0.75% EG and 0.75% AC for 14 days. In the treatment group, kefir was administered orally at a dose of 10 mL/kg/day b.w. concurrently for the same duration. At the end of the experimental period, blood and kidney tissue samples were collected for biochemical analyses, assessment of lipid peroxidation markers, antioxidant defense parameters, and histopathological and immunohistochemical examinations. Biochemical analyses revealed significant increases in serum blood urea nitrogen (BUN), calcium, phosphorus, sodium, potassium, uric acid, and creatinine levels in the EG+AC group, accompanied by disturbances in electrolyte balance. In contrast, these parameters were found to approach physiological levels in the kefir-treated group. Malondialdehyde (MDA) levels, an indicator of lipid peroxidation, were significantly elevated in the EG+AC group, whereas a marked reduction was observed following kefir treatment. Conversely, significant decreases in glutathione (GSH) levels as well as glutathione peroxidase (GSH-Px) and catalase (CAT) enzyme activities were detected in the EG+AC group; however, these antioxidant parameters were significantly increased in the kefir-treated group. Histopathological examination revealed prominent pathological alterations in the EG+AC group, including tubular degeneration, necrosis, hyaline cast formation, tubular dilatation, inflammation, interstitial fibrosis, and calcium oxalate crystal deposition. In contrast, these lesions were markedly reduced following kefir administration, and renal tissue integrity was largely preserved. Immunohistochemical evaluation demonstrated a significant increase in the expression of the fibrotic marker transforming growth factor-beta 1 (TGF-β1) in the EG+AC-induced renal tissue, whereas kefir treatment significantly reduced this expression. Overall, these findings indicate that kefir exerts a protective effect against EG+AC-induced nephrolithiasis by improving renal function, reducing oxidative stress, enhancing antioxidant defense mechanisms, attenuating histopathological damage, and limiting fibrotic responses in renal tissue. Therefore, kefir may be considered a potential biotherapeutic agent for the management of nephrolithiasis.



**Keywords:** Ethylene glycol + Ammonium chloride, Kefir, Rat model

# 1. GİRİŞ

Üriner sistem taş hastalığı, insanlık tarihinde bilinen en eski hastalıklardan biridir. Mısır'a yakın bir bölgede bulunan ve M.Ö. 8000 yıllarına ait olduğu belirlenen bir mezarda genç bir erkeğe ait mumyanın pelvis bölgesinde mesane ve böbrek taşları saptanmış olması, bu hastalığın köklü geçmişini göstermektedir. Üriner taşların bilimsel analizine ilişkin ilk raporlar ise 18. yüzyılın sonlarında hazırlanmıştır. Tarihsel süreç boyunca farklı coğrafyalar ve kültürler, kimi yerel kimi evrensel nitelikte çeşitli tedavi yaklaşımları geliştirmiştir (Ergin ve ark. 2017).

Eski Roma, Yunan, Çin, Mısır ve Mezopotamya uygarlıklarında idrarın rengi, kokusu ve miktarı; tanısal süreçlerin temel göstergeleri olarak kullanılmıştır. Bununla birlikte tarih boyunca çeşitli toplumlar, ahududu, yeşil çay, maydanoz, nar (Punica granatum) ve çörek otu gibi bitkilerin farklı formlarından yararlanarak üriner sistem hastalıklarına yönelik geleneksel tedavi yöntemleri geliştirmiştir (Çolakerol ve Yürük 2020).

Böbrek taşı hastalığının görülme sıklığı günümüzde de yüksek düzeyde devam etmektedir. Hastalık, Kuzey Amerika'da daha sık, Avrupa'da orta düzeyde, Asya'da ise daha nadir görülmektedir. Böbrek taşının en belirgin özelliklerinden biri yüksek nüks oranıdır. Taş oluşum mekanizması kesin olarak açıklanamamakla birlikte; idrardaki kristallerin birleşme eğilimi, genetik faktörler, uzun süreli beslenme alışkanlıkları, damar yapılarındaki anatomik anomaliler, böbrek içi kapiller damarlarda meydana gelen yapısal bozukluklar ve idrar yollarındaki stenozların taş oluşumuna katkıda bulunduğu bildirilmektedir (Uysal 2021).

Kefir, fermente içecekler arasında en bilinen probiyotik ürünlerden biri olup antiinflamatuar, antioksidatif, antikanser, antimikrobiyal, antidiyabetik ve antihiper kolesterolemik etkiler başta olmak üzere birçok sağlık yararı ile ilişkilendirilmiştir. Ekonomik ve kolay üretilebilir olması sayesinde farklı ürünler eklenerek çeşitli karışım içeceklerinin hazırlanmasına da olanak tanımaktadır. Kefirin üretimini ve duyusal özelliklerini; kullanılan bakteri suşları (Lactobacillus kefiranofaciens, Lacticaseibacillus paracasei, Lactiplantibacillus plantarum vb.), fermantasyon süresi, sıcaklık, çalkalama oranı ve kefir tanelerinin yoğunluğu gibi faktörler belirlemektedir.

Kefir; süt, su, meyve suyu veya sebze suyu kullanılarak üretilebilmektedir. Tarihsel olarak bilinen en eski kefir türü süt kefiridir. Son yıllarda özellikle vegan beslenmeye yönelik artan ilgi nedeniyle su, meyve ve sebze sularından üretilen kefir türlerinin popülerliği yükselmiştir (Satir ve Güzel-Seydim 2016; Azizi ve ark. 2021). Fermente bir süt ürünü olması nedeniyle kefir, diyet programlarının da önemli bir parçası hâline gelmiştir. Nitekim fazla kilolu veya obez premenopozal kadınlarda yapılan bir çalışmada kefirin, süt ile benzer düzeyde kilo kaybı sağladığı bildirilmiştir (Kadıoğlu 2024).

Kefir üzerinde yapılan bir diğer çalışma ise üretimde kullanılan hammaddenin önemini ortaya koymuştur. Kıl keçisi ve Saanen keçisi sütlerinden üretilen kefirlerin kimyasal (pH, titrasyon asitliği, toplam kuru madde, yağ, kül, protein), vitamin (A, E, B1, B2, B3, B6, C) ve mineral (Na, K, Ca, Mg, P, Fe, Zn, Se, Cu, Mn) bileşimleri karşılaştırılmış ve bu parametrelerde belirgin farklılıklar olduğu saptanmıştır (Satir ve Güzel-Seydim 2016). Ayrıca süt kökenli kefirlerde protein, kalsiyum, B2 ve B12 vitaminleri, fosfor, magnezyum, çinko, potasyum, A vitamini, demir, kobalt, çeşitli amino asitler ve yağ asitlerinin doğal olarak bulunduğu belirtilmiştir (Kadıoğlu 2024).

Bu bilgiler ışığında, probiyotik özellikleri ve biyolojik bileşenleriyle dikkat çeken kefirin böbrek taşı oluşumu üzerindeki etkilerinin araştırılması önem taşımaktadır. Bu nedenle, bu çalışmanın amacı ratlarda deneysel olarak oluşturulan nefrolitiazis üzerinde kefirin etkinliğini değerlendirmektir.

# 2. GENEL BİLGİ

## 2.1. Böbreğin Anatomisi

İnsan böbrekleri fasulye biçiminde olup retroperitoneal bölgede, kolumna vertebralis'in her iki yanında, karın arka duvarına komşu şekilde konumlanmıştır. Normal bir böbrek yaklaşık 12–13 cm uzunluğunda, 7–8 cm genişliğinde ve 3 cm kalınlığında olup ortalama ağırlığı 150 g'dır (Güngör ve ark. 2021). Karaciğerin yerleşimi nedeniyle sağ böbrek sol böbreğe göre daha aşağı seviyededir. Sağ böbrek L1–L3, sol böbrek ise T12–L3 vertebra seviyeleri arasında bulunur (Uysal 2021).

Ratlarda böbrekler karın bölgesinin arka duvarında yerleşmiş fasulye şeklinde bir çift organdır. Rat böbrek büyüklüğü ortalama 20 (±5) mm uzunluğunda, 10-15 mm genişliğinde ve 10 mm kalınlığında olabiliyor. Ortalama 180-280 gr ağırlığındaki bir rat için böbrek ağırlığı ortalama 0.73-1.2 gr'dır (Ömerli ve ark. 2023).

Sağlıklı bir ratta kahverengi yağ dokusu cepleri bulunan beyaz yağ dokusu ile çevrilidirler. Sağ böbrek nispeten kranial konumdadır ve böbrek fossasında karaciğerin sağ lobuna bitişiktir. Sol böbrek karın içinde daha aşağıdadır. Böbreküstü bezleri böbreklerin kranial kutuplarında bulunur. Rat üreterleri küçüktür ve bol yağ depoları olan hayvanlarda kabaca yerini tespit etmek zor olabilir (Treuting ve ark. 2017).

Böbrekler dıştan içe doğru fibröz kapsül, perirenal yağ dokusu (capsula adiposa), Gerota fasyası (fascia renalis) ve pararenal yağ dokusu (corpus adiposum pararenale) ile çevrilidir. Gerota fasyası önemli bir anatomik bariyer oluşturarak renal kaynaklı patolojik süreçlerin yayılımını sınırlar (Kadıoğlu ve ark. 2022).

Memeli hayvan türlerinde böbrek şekli değişkenlik göstermektedir. Carnivorlar, koyun ve keçilerde böbrekler dolgun ve yuvarlak; domuzlarda daha yassı; atlarda kalp şeklini andıran; sığırlarda ise loblu ve düzgün olmayan bir görünüm sergiler (Bahadır ve Yıldız 2012).

### 2.2. Böbreğin Fizyoloji ve Fonksiyonu

Böbrekler, vücut sıvılarının hacmi ve bileşiminin korunmasında temel rol oynayarak homeostazın sürdürülmesini sağlar. Metabolizma sonucu oluşan atık ürünlerin ve vücuda alınan yabancı kimyasalların uzaklaştırılmasında görev alır. Su ve elektrolit dengesinin düzenlenmesi, vücut sıvılarının ozmolaritesinin kontrolü ve arteriyel kan basıncının dengelenmesi böbreğin kritik işlevlerindendir. Ayrıca asit–baz dengesinin sürdürülmesi, çeşitli hormonların (ör. eritropoietin, renin) salgılanması, metabolize edilmesi ve atılması ile glukoneogenez gibi metabolik süreçlere katkı sağlar (Guyton ve Hall 2011).

Fareler ve sıçanlar sırasıyla günde 0,5 -1,0 ve 8, 25-16, 5 mL yüksek konsantrasyonlu idrar üretirler. Rat glomerulusu insan glomerulusundan çok daha küçüktür. Kemirgenlerde glomerüllerden yoksun, subkapsüler bölge olan ince korteks korteksi bulunur. Böbrek başına düşen yaklaşık nefron sayısı ortalama farelerde 14.000, sıçanlarda 30.000 civarı olabilir (Treuting ve ark. 2017).

Böbreğin fonksiyonel birimi olan nefronlar; plazmanın filtre edildiği glomerüler yapı ile oluşan filtratın işlendiği tübüler segmentlerden meydana gelir. Bir insanda yaklaşık 2 milyon nefron bulunur. Günlük olarak böbreklere gelen yaklaşık 1600 L kan glomerüler filtrasyon yoluyla süzülür ve bu süreçte yaklaşık 180 L ultrafiltrat oluşur. Filtratın büyük kısmı geri emilir; toksik maddeler tübüllerden sekrete edilir ve sonuçta ortalama 1, 5 L idrar oluşturulur. Bu süreçler aldosteron, paratiroid hormonu ve antidiüretik hormon tarafından düzenlenir (Uysal 2021).

### 2.3. Nefrolitiazis (Böbrek Taşı)

Böbrek taşı hastalığı, insanlık tarihinin bilinen en eski hastalıklarından biridir. Günümüzde de prevalansı giderek artan, yaşam kalitesini olumsuz etkileyen ve önemli ekonomik yük oluşturan küresel bir sağlık sorunu olmaya devam etmektedir. Taş oluşum mekanizması tam olarak açıklanamamakla birlikte; Süpersatürasyon-Kristalizasyon Teorisi, İdrar İnhibitörlerinin Eksikliği Teorisi, Matriks Nükleasyon Teorisi, Epitaksi Teorisi ve Kombinasyon Teorisi gibi çeşitli yaklaşımlar ile açıklanmaya çalışılmıştır. Bu teoriler, taşın türüne bağlı olarak belirli aşamalarda birbirlerini tamamlayıcı nitelik göstermektedir. Önceki çalışmalar, böbrek taşı oluşumunun erkeklerde kadınlara oranla daha sık görüldüğünü rapor etmiş olsa da, güncel araştırmalar cinsiyet oranlarının giderek eşitlendiğini göstermektedir. Taş oluşum sıklığı; coğrafi konum, beslenme alışkanlıkları ve çevresel faktörlere göre

değişiklik göstermekte olup, yaşın da taş oluşumunda etkili bir faktör olduğu bildirilmiştir (Güngör ve ark. 2021).

Böbrek taşı oluşumunda çok sayıda etken rol oynamaktadır. Bu etkenler; kişiye bağlı faktörler (ırk, cinsiyet, yaş, metabolik durum, genetik yatkınlık vb.) ve beslenmeye bağlı faktörler (yaşam bölgesi, iklim, sıvı tüketimi, obezite vb.) olarak sınıflandırılmaktadır (Ateş ve ark. 2018).

Böbrek taşı semptomları taşın büyüklüğüne bağlı olarak değişmekte, ağrılı veya ağrısız seyredebilmekte ve büyük taşlar böbrek hasarına yol açabilmektedir. Çoğu vakada taşlar küçük olup herhangi bir belirti vermeden üriner sistemden atılmaktadır. İdrardaki kalsiyum ve oksalat gibi bileşenlerin birleşmesiyle en sık rastlanan taş türü olan kalsiyum oksalat (CaOx) taşları oluşur. Taşlar genel olarak dört ana grupta sınıflandırılır: kalsiyum taşları, ürik asit taşları, struvit taşları ve sistin taşları (Uysal 2021).

Taş oluşumu; kristalizasyon ile başlayan, kristallerin çeşitli etkenlerle büyümesi, şekil değiştirmesi ve birleşerek klinik açıdan önemli boyutlara ulaşmasıyla karakterize bir süreçtir (Şekil 2.1). İdrarın pH'sı taş türünün belirlenmesinde önemli bir rol oynar. Alkali idrar kalsiyum içerikli taş oluşumuna zemin hazırlarken, asidik idrar ürik asit ve sistin taşlarının oluşumunda etkili olabilmektedir. Taş oluşumunun başlangıç aşaması, çözünmüş maddelerin idrarda aşırı yoğunlaşması ile ortaya çıkan süpersatürasyon sürecidir (Narter ve Sarıca 2013). Süpersatürasyon derecesi arttıkça çökelme hızı da artar; bu nedenle taş oluşum hızı süpersatürasyonla doğru orantılıdır. Bu aşamada iyonlar birleşerek çekirdek (nükleus) oluşumunu başlatır. Süpersatürasyon; fazla tuz atılımı, aşırı dehidratasyon ve anormal iyonlaşma süreçleri sonucu şekillenir. Tuzların süpersatürasyon derecesi RSR (Relatif Süpersatürasyon Oranı) ile hesaplanmaktadır (Kulaksızoğlu ve Gözlükaya 2003). Süpersatürasyonun ardından nükleasyon evresi başlar. Bu evrede; idrar partikülleri, hücresel artıklar, eritrositler ve silendirler gibi yabancı maddeler kristal oluşumuna zemin hazırlar. Kristaller, idrarda çöken tuzlarla birleşerek büyür. Yapılan taş analizlerinde pek çok taşın birden fazla kristal yapıyı içerdiği belirlenmiş olup, en yaygın bileşenlerin kalsiyum oksalat ve kalsiyum fosfat olduğu saptanmıştır (Narter ve Sarıca 2013).

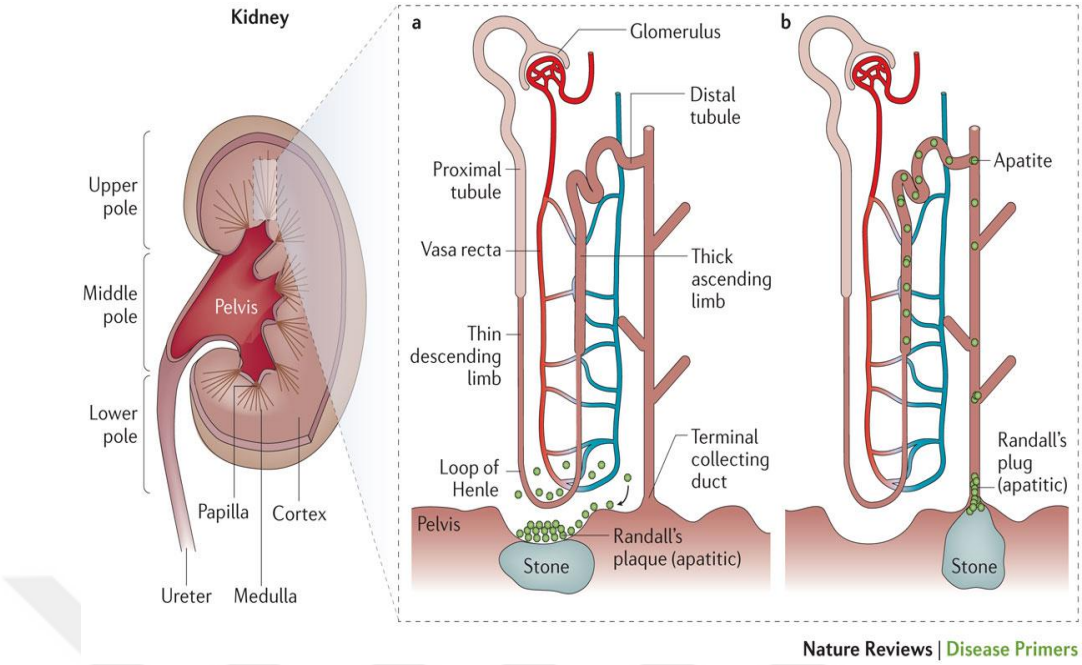


**Şekil 2.1.** İnsan böbreklerinin makroskobik ve mikroskobik morfolojisi ve taşların yeri (Khan ve ark. 2016).

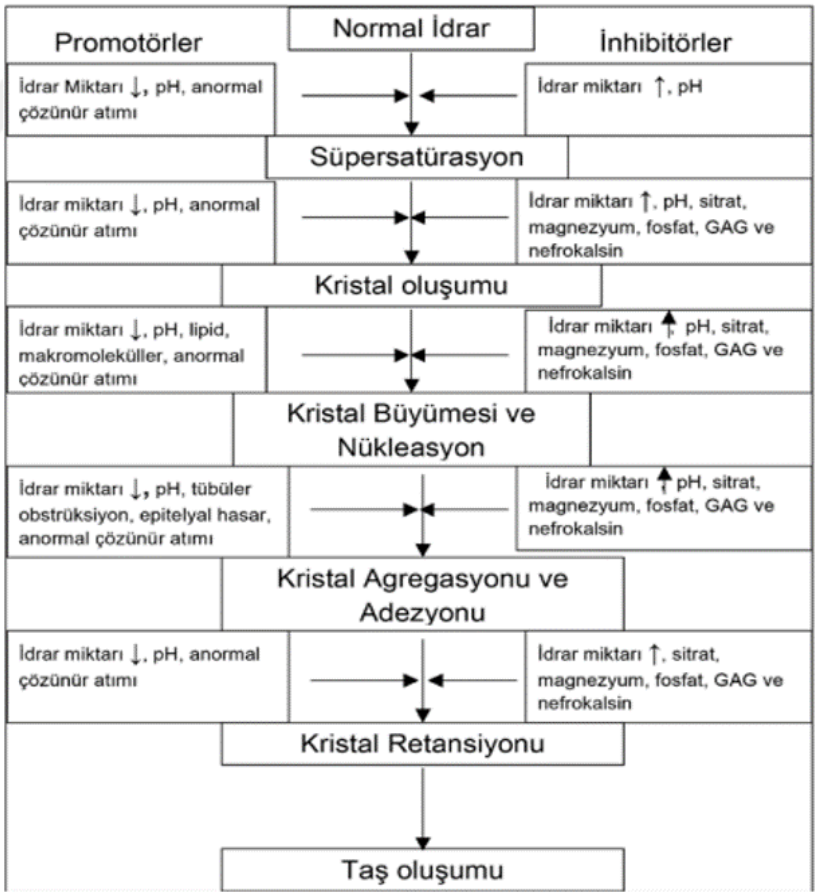


**Şekil 2.2.** Taş oluşumda rol oynayan ardışık mekanizmalar (Kadıoğlu ve ark. 2022).

### 2.3.1. Kalsiyum Okzalat Taşları

Kalsiyum oksalat (CaOx) taşları, böbrek taşları arasında en yaygın görülen türdür ve tüm böbrek taşlarının yaklaşık %70–80'ini oluşturmaktadır. Kalsiyum oksalat taşı bulunan bireylerde genellikle serum kalsiyum düzeylerinde artış ve idrarda kalsiyum atılımında yükselme izlenir. Bu durum hiperkalsiüri olarak adlandırılır. İdrardaki kalsiyum atılımı çoğunlukla diyetle ilişkilidir (Çakır ve Ersoy Tunalı 2010).

Kalsiyum oksalat taşları oluşum mekanizmasına göre; hiperkalsiüri, hiperoksalüri, hiperürikozüri, hipomagnezüri ve hipositratüri ile ilişkilendirilmektedir. Hiperkalsiüri, idrarda kalsiyum tuzlarının anormal düzeyde artmasıyla ortaya çıkar. Kalsiyum emilimi bağırsak, kemik ve böbrek tarafından kontrol edilir. Hiperürikozüri, günlük idrarla atılması gereken miktarın üzerinde ürik asit bulunmasıyla karakterizedir ve genellikle aşırı pürin içeren diyetlerle ilişkilidir. Hipomagnezüri, idrarda magnezyum düzeyinin azalmasıdır. Magnezyum, kalsiyum ve oksalat ile etkileşerek CaOx taş oluşumunu engelleyici bir rol oynar. Hipositratüri, idrarda sitrat seviyesinin azalması sonucu ortaya çıkar. Sitrat, kalsiyum ile bağlanarak taş oluşumunu önemli ölçüde inhibe eder. Sitrat atılımında idrar pH'sı belirleyicidir; metabolik asidoz sitrat düzeylerinde azalmaya neden olur. Hiperoksalüri ise idrarda oksalat düzeyinin artmasıyla oluşur. Genellikle metabolik bozukluklara bağlıdır ve nadir görülür (Ateş ve ark. 2018).

Oksalat vücutta hem endojen metabolik süreçler sonucu oluşur hem de diyet yoluyla alınır. Kakao, çay, kahve, badem ve yeşil yapraklı sebzeler gibi birçok besinde yüksek miktarda oksalat bulunmaktadır. Oksalik asit idrarda kalsiyum ile birleşerek kalsiyum oksalat taşlarının oluşumuna neden olur. Diyetle alınan oksalatın bir kısmı bağırsak bakterileri tarafından metabolize edilirken, geri kalan kısmı dışkı ve idrar yoluyla vücuttan atılır (Kayra 2017)

### 2.3.2. Kalsiyum Fosfat Taşları

Kalsiyum fosfat(CaP) taşları yaklaşık %10-15'ni oluşturmaktadır. Fosfat içeriği yoğundur. Kalsiyum okzalat taşları ile beraber görülme olasılığı yüksektir (Kayra 2017). Renal tübüllerde asidoz şekillenmesi, kalsiyum-fosfat dengesinin anormal şekilde olması ve idrar yollarında enfeksiyon şekillenmesi gibi nedenler sonucu oluştuğu düşünülüyor (Güngör ve ark. 2021). Enfeksiyon sonrası böbrek tübülleri etrafındaki interstisyum

iltihaplanma ve yara izi oluşabiliyor. Böbrek taşlarında CaP yüzdesinin artmasıyla birlikte idrar pH'sı giderek artığı gözlemlenmiştir (Coe ve ark. 2005).

### 2.3.3. Ürik Asit Taşları

Böbrek taşlarının yaklaşık %5–10'unu oluşturan ürik asit taşlarının gelişiminde; düşük idrar pH'sı, düşük idrar hacmi ve hiperürikozüri gibi faktörler etkili olmaktadır. Obezite, hayvansal protein tüketiminin fazla olması, gut hastalığı gibi idrar pH'sını düşüren sekonder durumlar da taş oluşumuna zemin hazırlayabilir (Güngör ve ark. 2021).

İdrar pH'sının düşük olmasının, amonyak atılımındaki azalmadan kaynaklandığı düşünülmektedir. Amonyak atılımını azaltabilen insülin direnci, obezite gelişimiyle ilişkili olup idrar pH'sının düşmesine katkıda bulunur. Ayrıca kronik ishal de idrar pH'sını düşürerek ürik asit taşlarının oluşum riskini artırabilir (Coe ve ark. 2005).

### 2.3.4. Struvit Taşları

Struvit taşları (magnezyum-amonyum-fosfat taşları), tüm böbrek taşlarının yaklaşık %10–15'ini oluşturan ve genellikle enfeksiyon ilişkili olarak sınıflandırılan bir taş tipidir. Bu taşların patogenezinin temelini, üreaz enzimi üreten bakteriler tarafından gerçekleştirilen üre hidrolizi ve bunun sonucunda idrar pH'sının belirgin şekilde alkali hale gelmesi oluşturur (Güngör ve ark. 2021). Üreaz aktivitesi sonucunda ürenin amonyak ve karbondioksite ayrışması, hem amonyum iyonlarının hem de karbonatın artışına yol açarak, magnezyum ve fosfatla birlikte struvit kristallerinin çökelmesi için uygun kimyasal ortamı sağlar.

Struvit taşları en sık Proteus, Pseudomonas, Klebsiella ve bazı Staphylococcus türleri gibi üreaz pozitif bakterilerin neden olduğu komplike üriner sistem enfeksiyonlarıyla ilişkilidir (Kayra 2017). Bu mikroorganizmaların varlığı, idrarın pH'sını genellikle 7, 2'nin üzerinde olacak şekilde alkalileştirir; böylece enfeksiyon temelli mineral çökelimi ve taş matriksinin oluşumu kolaylaşır.

Struvit taşlarının oluşum riskini artıran faktörler arasında kadın cinsiyeti, ileri yaş, üriner staz, nörojenik mesane, medüller sünger böbrek, rekürren üriner sistem enfeksiyonları ve diabetes mellitus gibi klinik durumlar yer alır (Güngör ve ark. 2021). Bu faktörlerin ortak noktası, enfeksiyon gelişimini kolaylaştırmaları veya idrar akışını bozarak bakteri

kolonizasyonu için uygun bir ortam yaratmalarıdır. Dolayısıyla struvit taşları, yalnızca kimyasal bir kristalizasyon sorunu değil, aynı zamanda infeksiyöz etiyolojiye sahip kompleks bir patolojik süreç olarak değerlendirilmektedir.

### 2.3.5. Sistin Taşları

Sistinüri, proksimal tübüllerde bulunan sistin ve dibazik amino asit taşıyıcılarının (lizin, ornitin ve arjinin) işlevsel olmaması sonucu ortaya çıkan kalıtsal bir amino asit taşınma bozukluğu olarak tanımlanmaktadır. Bu taşıyıcı defekti nedeniyle söz konusu amino asitler yeterli düzeyde geri emilemez ve idrarda aşırı miktarda atılır. İdrarın fizyolojik pH aralığında sistinin çözünürlüğü düşük olduğundan, idrarda artan sistin konsantrasyonu kristalizasyonu kolaylaştırmakta ve üriner sistemde sistin kristallerinin birikmesine bağlı olarak taş oluşumu meydana gelmektedir (Baran ve Bozkurt 2020).

Sistinüri genellikle erken yaşlarda ortaya çıkan ve otozomal resesif geçiş gösterdiği bilinen konjenital bir taş hastalığıdır. Hem renal hem de bağırsak düzeyinde dibazik amino asitlerin yeterince emilememesi, hastalığın temel patofizyolojik mekanizmasını oluşturmaktadır. Klinik açıdan çocukluk döneminde tekrarlayan taş oluşumu ve pozitif aile öyküsü, tanıyı destekleyen önemli ipuçlarıdır. Tanıda; idrarda tipik hekzagonal sistin kristallerinin saptanması ve nitroprussid testinin pozitif olması değerli kabul edilir. Kesin tanı için ise, 24 saatlik idrarla sistin atılımının 250 mg/gün üzerinde olması tanısal bir eşik olarak kullanılmaktadır (Kayra 2017).

## 2.4. Böbrek Taşı Semptomları

### 2.4.1. Ağrı

Böbrek taşlarının neden olduğu ağrı; taşın yerleşimine, büyüklüğüne, yapısına ve üriner sistemde oluşturduğu obstrüksiyonun derecesine bağlı olarak değişiklik göstermektedir. Klinik olarak en sık bel ağrısı, yan ağrısı, bulantı, kusma ve ateş gibi semptomlar ortaya çıkar. Fiziksel muayenede ağrının özellikleri ve lokalizasyonu tanı açısından yol gösterici olabilir. Taş hareketi veya tıkanıklığın oluşturduğu basınç artışı, spinal sinir köklerinin uyarılmasına neden olarak lomber bölgede şiddetli, kolik tarzda ağrıya yol açabilir. Erkek hastalarda ağrı sıklıkla testislere yayılabilir (Kandemir 2021).

Ağrı; hafif, orta veya şiddetli düzeyde olabilir ve genellikle künt lomber ağrı veya sırt ağrısı şeklinde tanımlanır. Ağrının karakteri ve yayılımını etkileyen faktörler arasında

taşın lokalizasyonu, hastanın cinsiyeti, yaşı, taşın boyutu, obstrüksiyonun akutluğu ve bireysel anatomik farklılıklar yer alır (Çaşkurlu 2015).

### 2.4.2. Hematüri

Böbrek taşına bağlı olarak ağrıya ek şekilde idrarda kan görülmesi (hematüri) oldukça yaygındır. Klinik olarak hastalar sıklıkla koyu renkli idrar veya makroskobik hematüri şikâyetiyle başvurabilir (Kandemir 2021). Muayene ve laboratuvar incelemelerinde çoğu hastada makroskobik veya mikroskobik hematüri saptanır. Bununla birlikte, her olguda hematüri görülmeyebilir; özellikle üreterin tam obstrüksiyon oluşturduğu durumlarda hematüri olmayabileceği bildirilmiştir. Hematüriye sıklıkla soğuk terleme, bulantı ve kusma gibi semptomlar da eşlik edebilir (Çaşkurlu 2015).

## 2.5. Böbrek Taşı Tanısı

Böbrek taşlarının semptom göstermesi; taşın yerleşimine, büyüklüğüne ve kimyasal yapısına bağlı olarak değişiklik göstermektedir (Çaşkurlu 2015). Akut renal kolik, taşın üreterden mesaneye doğru ilerlemesi sırasında meydana gelen ani ve kramp tarzında karın veya yan ağrısı ile karakterizedir. Bu tabloya sıklıkla bulantı, kusma ve halsizlik eşlik eder. Tanıyı kolaylaştırmak amacıyla, hastanın aile öyküsünde benzer vakaların olup olmadığı araştırılmalı; çünkü böbrek taşı hastalığında genetik yatkınlık önemli bir risk faktörüdür. Fiziksel muayenede böbrek taşı şüphesi bulunan bir hastada ilk olarak hematüri varlığı değerlendirilir. Hematüri tanıyı destekleyen önemli bir bulgu olduğundan, hastaya mutlaka idrarda mikroskobik ve makroskobik kan açısından idrar tahlili yapılmalıdır (Fontenelle ve Sarti 2019).

Üriner sistem taş hastalığının tanısı; ayrıntılı anamnez, laboratuvar incelemeleri ve radyolojik görüntüleme yöntemlerinin birlikte kullanılmasıyla konur. Anamnez sırasında hastanın günlük sıvı tüketimi, diyet alışkanlıkları, alkol kullanımı ve tuz tüketim miktarı sorgulanmalıdır. Düşük sıvı alımı, proteinden zengin beslenme, yeşil sebze, kakao, çikolata, kola gibi yüksek oksalatlı gıdaların aşırı tüketimi ve yüksek karbonhidrat alımı; özellikle kalsiyum taşları için risk faktörü olarak değerlendirilmektedir (Çaşkurlu 2015).

Akut böbrek taşı tanısında kontrastsız bilgisayarlı tomografi (BT) ve ultrasonografi (USG) en sık kullanılan görüntüleme yöntemleridir ve çoğu olguda tanı koymak için yeterli

olmaktadır. Akut dönemde yapılan biyokimyasal analizler her zaman taş oluşum mekanizmasına ilişkin yeterli veri sağlamayabilir; ancak taşların büyük çoğunluğunun kalsiyum içerikli olması nedeniyle, serum kalsiyum düzeyi klinik açıdan önemli ipuçları sunmaktadır (Kadıoğlu ve ark. 2022).

### 2.5.1. Görüntüleme Yöntemleri

Üriner sistem taş hastalığının tanısında radyolojik görüntüleme yöntemleri temel öneme sahiptir. Bu yöntemler ile yalnızca taşın mevcudiyeti değil; taşın lokalizasyonu, sayısı, boyutu, radyolojik yoğunluğu, kimyasal yapısına ilişkin öngörü, ilgili böbreğin fonksiyonel durumu ve olası obstrüksiyon düzeyi değerlendirilmektedir. Güncel klinik uygulamalarda tanısal doğruluğu ve erişilebilirlik düzeyine göre farklı görüntüleme yöntemlerinden yararlanılmaktadır (Çaşkurlu 2015).

#### 2.5.1.1. Ultrasonografi (USG)

Ultrasonografi, üriner sistem taş hastalığı şüphesi bulunan hastalarda ilk basamak görüntüleme yöntemi olarak önerilmektedir. Radyasyon içermemesi, tekrarlanabilir olması, düşük maliyeti ve yatak başında uygulanabilirliği önemli avantajlar sağlamaktadır. Taşın kimyasal kompozisyonu ultrasonografik görüntülemede belirleyici bir rol oynamamaktadır. Ayrıca gebeler ve pediatrik hastalarda radyasyon riski bulunmadığından güvenle kullanılmaktadır (Çaşkurlu 2015). Bununla birlikte, ultrasonografinin bazı kısıtlılıkları mevcuttur. Ses dalgalarının kemik dokudan geçememesi ve gastrointestinal sistemin yoğun gaz içermesi görüntüleme kalitesini olumsuz etkileyebilir. Çapı 5 mm'den küçük taşların tespiti her zaman mümkün olmayabilmektedir. Yöntemin başarı oranı, görüntülemeyi gerçekleştiren kişinin deneyimi ile yakından ilişkilidir (Kadıoğlu ve ark. 2022). USG, yumuşak doku ve renal parankim değerlendirmesinde etkili bir yöntem olmasının yanı sıra kistik ve solid lezyonların ayırt edilmesinde de önemli avantajlar sunmaktadır (Ateş ve ark. 2018).

#### 2.5.1.2. İntravenöz Pyelografi (İVP)

İntravenöz Pyelografi, kontrast maddenin intravenöz yolla uygulanması ve ardından kontrastın renal arterler aracılığıyla böbreklere ulaşması prensibine dayanır. Kontrast

madde, böbreklerde süzüldükten sonra toplayıcı sisteme geçerek üriner sistem anatomisi ve fonksiyonel durumu hakkında ayrıntılı bilgi elde edilmesini sağlar. İVP, aynı anda hem üriner sistem taşlarını hem de anatomik yapıları görüntüleyebilmesi nedeniyle geleneksel olarak yaygın bir tanı yöntemidir (Ateş ve ark. 2018). Direkt üriner sistem grafisinde (DÜSG) görülebilecek kemik dışı kalsifikasyonların yanlışlıkla taş olarak değerlendirilmesi riskine karşı İVP, ayırıcı tanıda önemli katkı sağlamaktadır. Ancak günümüzde gelişen teknolojiyle birlikte İVP'nin kullanım sıklığı azalmış ve yerini büyük ölçüde bilgisayarlı tomografiye bırakmıştır (Çaşkurlu 2015).

#### 2.5.1.3. Bilgisayarlı Tomografi (BT)

Bilgisayarlı tomografi, X ışınlarının bilgisayar teknolojisi ile birleştirilmesi sonucunda yüksek çözünürlüklü ve detaylı kesitsel görüntüler elde edilmesini sağlayan bir yöntemdir. Dijital veri depolama ve aktarımının kolay olması, yazılım destekli görüntü iyileştirme olanağı ve anatomik yapıların ayrıntılı olarak değerlendirilebilmesi önemli avantajlar arasındadır (Kadıoğlu ve ark. 2022). Üriner sistem taş hastalığının tanısında kontrastsız bilgisayarlı tomografi (KUB-BT) günümüzde altın standart olarak kabul edilmektedir. Akut yan ağrısı ile başvuran hastalarda yıllarca kullanılan İVP'nin yerini büyük ölçüde BT almıştır. Taşların radyolojik yoğunluğuna ilişkin bilgi sağlayarak kimyasal kompozisyon hakkında dolaylı değerlendirme yapılmasına da olanak tanır (Çaşkurlu 2015).

### 2.5.2. Kan Testleri

Başvuru sırasında böbrek fonksiyon testlerinin değerlendirilmesi, taş hastalığının seyri ve olası komplikasyonların belirlenmesi açısından önemlidir ve klinik gereksinime göre belirli aralıklarla tekrarlanmalıdır. Kan biyokimyası, böbrek fonksiyon bozuklukları ve metabolik taş oluşum riskine ilişkin değerli bilgiler sunar (Çaşkurlu 2015). Kreatinin değerinin obstrüksiyon olmaksızın yüksek seyretmesi, renal yetmezliğe işaret edebilir. Serum kalsiyum düzeyi ve parathormon (PTH) ölçümü, hiperkalsemi ile ilişkili kalsiyum fosfat taşlarının değerlendirilmesinde önem taşır. Ürik asit ve açlık glikoz düzeylerinin yüksekliği hiperürisemi ve ürik asit taşı oluşum riskini artırabilir. Serum fosfat düzeyinin düşüklüğü kalsiyum taşları ile ilişkili olabilir. Ayrıca asit-baz dengesindeki bozulmalar ve

potasyum düzeyleri renal patolojilerin belirlenmesinde kritik role sahiptir (Kadıoğlu ve ark. 2022).

### 2.5.3. İdrar Testleri

İdrarın pH değeri, protein, eritrosit veya bakteri varlığının değerlendirilmesi ayırıcı tanıda önemli bilgiler sağlar. Ürik asit kristalleri genellikle asidik idrarda (pH $\leq$ 5.5), kalsiyum fosfat kristalleri ise alkali idrarda (pH 6.5–7.0) görülmektedir (Çaşkurlu 2015). İdrarda kalsiyum atılımının yüksek olması (hiperkalsiüri) taş oluşumu açısından önemli bir risk faktörüdür ve çoğu zaman hiperkalsemi ile ilişkili olabilmektedir. Aşırı sodyum atılımı hiperkalsiüriyi tetikleyerek taş oluşum riskini artırabilir. Yüksek üre atılımı aşırı protein tüketiminin göstergesi olup ürik asit taşlarını kolaylaştırabilir. Düşük idrar hacmi ve yüksek ürik asit düzeyleri kristal oluşumunu hızlandıran diğer etmenlerdir. Okzalat düzeyinin yüksek olması, okzalat içeriği yüksek besinlerin veya yüksek doz C vitamini tüketiminin bir sonucu olabilir. Sitrat, taş oluşumunu engelleyen temel inhibitörlerden biridir; bu nedenle idrarda düşük sitrat düzeyi (hipositratüri) taş oluşum riskini belirgin şekilde artırmaktadır. Magnezyum ve fosfor düzeyleri de hem kan hem idrar örneklerinde değerlendirilmesi gereken önemli parametrelerdir (Kadıoğlu ve ark. 2022).

## 2.6. Böbrek Taşı Tedavisi ve Kullanılan Yöntemler

Böbrek taşı tedavisinin temel amacı, taşın doğal yollarla atılımını desteklemek, yeni taş oluşumunu önlemek ve gerekli durumlarda taşın uygun yöntemlerle cerrahi olarak uzaklaştırılmasını sağlamaktır. Tedavi planı, hastanın taş tipi, boyutu, lokalizasyonu, metabolik durumu ve klinik bulguları göz önünde bulundurularak kişiselleştirilir.

### 2.6.1. Konservatif Tedavi ve Yaşam Tarzı Düzenlemeleri

Böbrek taşı hastalığında konservatif tedavi yaklaşımının temelini yeterli sıvı alımı oluşturur. Yeterli miktarda su tüketilmesi, idrarın seyreltilmesini sağlayarak kristallerin birleşip taş oluşturmasını engeller ve taş atılımını kolaylaştırır. Özellikle gün boyunca düzenli olarak, yemeklerden sonra, yoğun fiziksel aktivite sonrası ve sıcak havalarda su kaybının telafi edilmesi önemlidir (Çaşkurlu 2015).

Diyetin taş oluşumu üzerindeki etkisi büyüktür. Aşırı protein tüketimi, idrar kalsiyum atılımını artırarak taş riskini yükseltmektedir. Ayrıca yüksek sodyum alımı da renal kalsiyum atılımını artırarak hiperkalsiüriye yol açmakta ve taş oluşumunu tetiklemektedir. Karbonhidrat ve yağ tüketimi ile taş oluşumu arasındaki mekanizma henüz tam olarak aydınlatılamamış olsa da obezitenin üriner taş oluşumu için bir risk faktörü olduğu bilinmektedir. Kalsiyum ve özellikle oksalat taş oluşumunda önemli rol oynar. Diyetten yeterli kalsiyum alınması önerilirken, oksalat içeriği yüksek olan ıspanak, çikolata, fındık, çay gibi gıdaların aşırı tüketiminden kaçınılmalıdır. Düşük oksalatlı diyet, enterik hiperoksalüri veya bağırsak emilim bozukluğu olan hastalarda daha faydalı olmaktadır (Kadıoğlu ve ark. 2022).

Bunun yanında, idrar söktürücü etkisi olan bazı bitkisel ürünlerin (örneğin ahududu, maydanoz, nar ve çörek otu) destek amaçlı kullanımı taş atılımını kolaylaştırabilir; ancak bu uygulamalar standart tıbbi tedavi yerine geçmemelidir (Çolakerol ve Yürük 2020).

### 2.6.2. Farmakolojik Tedavi

Farmakolojik tedavi, taşın kimyasal bileşimi ve hastanın metabolik özelliklerine göre belirlenir.

**Kalsiyum oksalat ve kalsiyum fosfat taşları:** Çapı 11 mm'den küçük taşlarda, hiperkalsiürinin kontrolü için thiazid diüretikler önerilmektedir.

**Ürik asit taşları:** İdrar pH'sını alkaliye çevirmek amacıyla allopurinol, potasyum sitrat veya potasyum bikarbonat kullanılır.

**Sistin taşları:** Sistin çözünürlüğünü artırmak için D-penisilamin, tiopronin veya kaptopril tercih edilmektedir.

**Struvit taşları:** Genellikle enfeksiyonlara bağlı oluştuğu için uygun antibiyotik tedavisi gereklidir (Mert 2020).

### 2.6.3. Girişimsel ve Cerrahi Tedavi Yöntemleri

Teknolojideki gelişmelerle böbrek taşı tedavisinde minimal invaziv teknikler öncelik kazanmış ve açık cerrahi müdahalelerin sıklığı azalmıştır.

#### 2.6.3.1. Ekstrakorporeal Şok Dalga Litotripsi (ESWL)

Vücut dışından uygulanan şok dalgalarıyla taşların kırılması yöntemi (ESWL), 1980'lerde Almanya'da geliştirilmiş ve ürolojide önemli bir yenilik olarak kabul edilmiştir. İlk klinik uygulama, Dornier HM-1 cihazı ile Chaussy tarafından gerçekleştirilmiştir. Günümüzde kullanılan üçüncü nesil ESWL cihazları, etkinlik ve hasta konforu açısından geliştirilmiştir (Çaşkurlu 2015). ESWL başarısı; cihaz türü, hastanın anatomisi, taşın odaklanabilirliği, taş boyutu (pelvis içindeki 2 cm'den küçük taşlar için ideal), taşın kimyasal bileşimi ve lokalizasyonu gibi faktörlere bağlıdır. Ayrıca hastanın klinik durumu, enfeksiyon varlığı, kanama diyatezi, gebelik, yaş ve obezite gibi etkenler de tedavi etkinliğini etkileyebilir (Mert 2020).

#### 2.6.3.2. Üreteroskopi (URS)

Üreteroskopi, özellikle üreter taşlarının lazer enerjisi yardımıyla kırılması ve çıkarılmasında kullanılan minimal invaziv bir yöntemdir (Çaşkurlu 2015).

#### 2.6.3.3. Fleksible Üreterorenoskopi (fURS)

Fleksible üreterorenoskopi, 1971 yılından itibaren gelişen teknolojiyle çeşitli çap ve defleksiyon kabiliyetlerine sahip cihazlarla uygulanmaktadır. Üreter yoluyla böbrek kalikslerine ilerleyerek taşların kameralı sistemle görüntülenmesini sağlar. Lazer litotripsi ile taş kırıldıktan sonra fragmanlar taş sepeti yardımıyla toplanabilir. Lazer cihazlarının gücü ve fiber çapı, özellikle kalsiyum oksalat monohidrat ve sistin taşlarının kırılmasında zorluklar oluşturabilmektedir (Ateş ve ark. 2018).

### 2.7. Kefir

Kefir, tarih boyunca tüketilen en eski fermente içeceklerden biri olup, kökeni Balkanlar, Doğu Avrupa ve Kafkaslar bölgesine dayanmaktadır. İlk etapta, sütün bozulmadan uzun süre saklanmasını sağlamak amacıyla geliştirilmiş olmasına rağmen, günümüzde çok farklı amaçlarla tüketilen fonksiyonel bir içecek haline gelmiştir. Son yıllarda kefir, sadece süt bazlı değil; su, sebze ve meyve suları kullanılarak da çeşitlendirilmiş ve ekonomik olarak üretimi ve tüketimi artmıştır.

Kefirin aroma ve tat profili, mayalanma sürecinde kullanılan mikroorganizma türlerine (örneğin Lactobacillus kefiranofaciens, Lacticaseibacillus paracasei, Lactiplantibacillus plantarum gibi), fermentasyon süresine, sıcaklığa, karıştırma yoğunluğuna ve kefir tanelerinin konsantrasyonuna bağlı olarak değişkenlik göstermektedir. Bu yönüyle kefir, diğer fermente ürünlere kıyasla daha kolay üretilebilir ve farklı formülasyonlara açık bir probiyotik içecek olarak ekonomik açıdan da avantaj sağlamaktadır (Azizi ve ark. 2021).

Probiyotik içeriği açısından kefir, fermente ürünler arasında en zengin içeceklerden biridir. Sağlık üzerine olumlu etkileri birçok bilimsel çalışmada desteklenmiş olup; anti-hipertansif, anti-kanserojen, anti-diyabetik, antimikrobiyal, anti-inflamatuar, antioksidan ve hipokolesterolemik özellikler sergilediği bildirilmiştir. Özellikle bağışıklık sistemini güçlendirici etkileri nedeniyle fonksiyonel gıda olarak ön plana çıkmaktadır. Ayrıca, bebeklerde Salmonella ve Shigella gibi patojenik bakterilerin yol açtığı enfeksiyonların ağır seyrini önleyici etkilerinin olduğu düşünülmektedir (Azizi ve ark. 2021).

Kefir üretimi, genel olarak geleneksel ve endüstriyel olmak üzere iki ana yöntemle gerçekleştirilmektedir. Geleneksel yöntemde, ev ortamında süt yaklaşık 5 dakika kaynatıldıktan sonra oda sıcaklığında soğutulur ve ardından 1 litre süte 15-20 gram kefir taneleri eklenerek oda sıcaklığında fermentasyona bırakılır. Oluşan kefir, belirli bir sürenin sonunda tüketime hazır hale gelir. Endüstriyel üretimde ise fermentasyon süresi, kullanılan starter kültürler ve üretici firmanın teknolojik imkânlarına bağlı olarak değişiklik göstermektedir (Sarıca 2022).

Fermente bir süt ürünü olan kefir, diyet programlarında da yer almakta olup, yapılan araştırmalarda fazla kilolu veya obez premenopozal kadınlarda kefir tüketiminin, süt tüketimi ile benzer şekilde kilo kaybını desteklediği gözlemlenmiştir (Kadıoğlu 2024).

### 2.7.1. Süt Kefiri

Süt tüketimi insanlık tarihinin çok eski dönemlerine dayanmaktadır. Sütün raf ömrünü uzatmak amacıyla fermentasyon teknikleri geliştirilmiş ve bu kapsamda kefir, kefir tanelerinde doğal olarak bulunan bakteri ve mayaların süt içerisindeki laktozu fermente etmesiyle elde edilen geleneksel bir süt içeceği olarak ortaya çıkmıştır. Kefir üretiminde genellikle inek, manda, keçi ve koyun sütü kullanılmaktadır. Geleneksel yöntemlerde kefirin

fermentasyonu, keçi derisi torbalar, kil kaplar veya tahta kovalarda oda sıcaklığında yaklaşık 24 saat süreyle gerçekleştirilmekteydi (Singh ve Shah 2017).

Kefirin fermentasyon sürecinde; laktik asit, asetik asit, karbondioksit, etanol, asetaldehit, asetoin ve diğer uçucu bileşiklerin yanı sıra mineraller, esansiyel amino asitler, vitaminler, folik asit, bakteriyosinler, biyoaktif peptitler ve çeşitli nutrasötik bileşenler üretilmektedir (Garofalo ve ark. 2020). Kefir kalitesi üzerinde çiğ sütün bileşimi kritik öneme sahiptir. Sütün; besin içeriği bakımından zengin, bakteriyel kontaminasyonun düşük, somatik hücre sayısının az ve fermentasyonu engelleyebilecek antibiyotik veya dezenfektan kalıntılarından arınmış olması gerekmektedir (Azizi ve ark. 2021).

### 2.7.2. Süt Ürünü Olmayan Kefir

Son yıllarda veganlık akımının yaygınlaşması ve teknolojik gelişmeler, kefir tüketiminde çeşitliliği artırmıştır. Süt ürünü içermeyen kefir üretiminde, şekerli çözeltiler (özellikle esmer şeker), sebze ve meyve suları gibi farklı substratlar kullanılmakta ve kefir taneleri bu ortamlara eklenerek fermentasyon sağlanmaktadır. Meyve ve sebze suları, vitamin, mineral, amino asit ve protein gibi bileşenler içermesi nedeniyle kefir fermentasyonu için uygun ortamlar sunmaktadır.

Süt ürünü olmayan kefirlerin fermentasyonunda Kluyveromyces, Candida ve Saccharomyces gibi mayalar ile Lactobacillus, Lactococcus, Leuconostoc ve Streptococcus cinslerine ait laktik asit bakterileri (LAB) kullanılmaktadır. Geleneksel üretim süreçlerinde kefir taneleri, pastörize edilmiş ve soğutulmuş substrata doğrudan eklenmekte ve 25–30 °C'de yaklaşık 24 saat inkübe edilmektedir. Fermentasyonun tamamlanmasının ardından kefir taneleri süzülerek ayrılmakta, yıkanmakta, oda sıcaklığında kurutulmakta ve sonraki üretimler için uygun koşullarda soğutma tanklarında muhafaza edilmektedir. Ayrıca kefire çeşitli aromalar eklenerek tat ve koku profili zenginleştirilebilmektedir (Azizi ve ark. 2021).

### 2.7.3. Kefirin Yapısal Özellikleri

Kefir, yüksek oranda laktoz içeren probiyotik bakımından zengin bir fermente süt ürünüdür. Antifungal ve antibakteriyel özellikleri sayesinde bağışıklık sistemine destek olmaktadır. Özellikle Staphylococcus türleri ve Gram-pozitif koklara karşı etkili olduğu çeşitli çalışmalarda gösterilmiştir. Fareler üzerinde gerçekleştirilen deneylerde ise kefir

tüketiminin bağırsak mukozasında Enterobacteriaceae ve Clostridium seviyelerini azalttığı gözlemlenmiştir (Rosa ve ark. 2017). Probiyotik yönünden zengin gıdaların tüketimi, bağırsaklardaki Gram-negatif bakteri populasyonunu azaltmakta ve buna bağlı olarak lipopolisakkarit (LPS) miktarının düşmesine katkı sağlamaktadır. Bu mekanizma, tip 2 diyabetin önlenmesinde önemli bir rol oynayabileceği düşünülmektedir. Ayrıca probiyotiklerin, bağırsak bariyer fonksiyonlarının iyileştirilmesinde kritik etkileri olduğu bilinmektedir (Rosa ve ark. 2017).

Kefirin yapısal özellikleri üzerine yapılan bir başka çalışma ise kullanılan ham maddenin, yani sütün kaynaklandığı hayvan türünün, kefirin kimyasal ve besin bileşimi üzerinde belirgin etkileri olduğunu ortaya koymuştur. Kıl keçisi ve Saanen keçisi sütlerinden üretilen kefirlerin pH, titrasyon asitliği, toplam katı madde, yağ, kül ve protein gibi kimyasal parametreleri ile vitamin (A, E, B1, B2, B3, B6 ve C) ve mineral (Na, K, Ca, Mg, P, Fe, Zn, Se, Cu ve Mn) içerikleri karşılaştırılmış ve anlamlı farklılıklar saptanmıştır (Satır ve Güzel-Seydim 2016).

Beslenme açısından kefir, özellikle süt kökenli çeşitleriyle önemli bir gıda grubunu temsil etmektedir. Bu tür kefirlerde, süt proteinleri, kalsiyum, B2 ve B12 vitaminleri, fosfor, magnezyum, çinko, potasyum, A vitamini, demir, kobalt, amino asitler ve bazı yağ asitleri gibi temel besin öğeleri bulunmaktadır (Kadıoğlu 2024). Bu bileşenler, kefirin hem besleyici hem de fonksiyonel gıda olarak değerlendirilmesinde temel unsurlardır.

# 3. MATERYAL ve YÖNTEMLER

## 3.1. Materyal

### 3.1.1. Etik Kurul

Bu çalışma Hatay Mustafa Kemal Üniversitesi Hayvan Deneyleri Yerel Etik Kurulu Başkanlığı'nın 26/01/2024 tarihli ve 2024/01-02 sayılı izni ile yapıldı.

### 3.1.2. Hayvan Materyali Temini, Beslenmesi ve Saklanması

Çalışmada Hatay Mustafa Kemal Üniversitesi Deney Hayvanları Ünitesinden temin edilen 40 adet Wistar albino ırkı 3-4 aylık ve ağırlıkları 250-300 g arasında değişen sıçanlar kullanıldı. Uygulamaya bir haftalık adaptasyon sürecinden sonra başlandı. Sıçanlar (25±1 $^{o}$C) oda sıcaklığında 12 saat aydınlık/ 12 saat karanlık ışık periyodunda tutuldu. Uygulamalar sırasında yem ve su kısıtlamasına gidilmeden (ad libitum) beslenmeleri sağlandı.

## 3.2. Yöntem

### 3.2.1. Deneysel Dizayn ve Uygulamalar

Çalışmada kullanılan 40 adet sıçan, her grupta rastgele seçilmiş 10 sıçan olmak üzere toplam 4 gruba ayrıldı. Gruplar çalışmanın amacına uygun olacak şekilde aşağıdaki şekilde dizayn edildi.

**Kontrol Grubu:** Bu gruba 10 ml/kg/gün b.w. oral gavaj ile 14 gün boyunca sadece serum fizyolojik verildi.

**Nefrolitiazis Grubu:** Ratlara 14 gün boyunca % 0, 75 EG ve % 0, 75 AK ilave edilen su verildi (Kutlu ve ark. 2023; Kutlu ve Güvenç 2023).

**Nefrolitiazis+Kefir Grubu:** Ratlara 14 gün boyunca % 0, 75 EG ve % 0, 75 AK ilave edilen su verildi. Eş zamanlı olarak 10 ml/kg/gün b.w. oral gavaj ile 14 gün boyunca Kefir verildi (Guven ve ark. 2015).

**Kefir Grubu:** Ratlara Kefir, 10 ml/kg/gün b.w. oral gavaj ile 14 gün boyunca verildi.

Deneme sürecinin sonunda EG, AC ve kefirin elde edilen böbrek dokuları üzerindeki olası etkileri biyokimyasal, histopatolojik ve immünohistokimyasal analizlerle kapsamlı biçimde değerlendirildi.

### 3.3. Analizler / İncelemeler

#### 3.3.1. Deneyin Sonlandırılması ve Örneklerin Alınması

Deneme sonunda ratlar, intraperitoneal yolla uygulanan ksilazin (10 mg/kg) ve ketamin (50 mg/kg) kombinasyonu ile anestezi altına alınarak sakrifiye edildi. Biyokimyasal, histopatolojik ve immünohistokimyasal analizlerin gerçekleştirilmesi amacıyla intrakardiyak yolla kan ve ardından böbrek dokuları alındı. Biyokimyasal analizler için alınan kanlar 3500 xg 15 dak. +4 ºC de santrifüj edilerek serumları çıkarılıp ilgili analizler gerçekleştirilinceye kadar derin dondurucuda (–80ºC) muhafaza edildi. Histopatolojik ve immunohistokimyasal incelemeler için doku örnekleri %10'luk tamponlu formaldehit solüsyonunda 72 saat fikse edildi.

#### 3.3.2. Biyokimyasal Analizler

Alınan kan örneklerinde kan üre azotu (BUN) (mg/dL), kalsiyum (mg/dL), fosfor (mg/dL), sodyum (mg/dL), potasyum (mg/dL), ürik asit (mg/dL) ve kreatinin (mg/dL) düzeyleri analiz edildi. Biyokimyasal analizler Hatay Mustafa Kemal Üniversitesi Tayfur Sökmen Tıp Fakültesi Biyokimya Anabilim Dalında fotometrik yöntemle üretici firma önerileri doğrultusunda Abbott Architect c8000 (Abbott Diagnostics, IL, Amerika) otoanalizör sisteminde çalışıldı.

#### 3.3.3. Homojenatlarının Hazırlanması

Derin dondurucuda (-80 ºC) bekletilen ratların böbrek dokuları, oda sıcaklığına gelinceye kadar çözünmesi bekletildi. Dokularda malondialdehid (MDA) glutatyon (GSH) düzeyleri ile glutatyon peroksidaz (GSHPx) ve katalaz (CAT) antioksidan enzimler tayinleri için doku ekstraksiyon işlemi şu şekilde gerçekleştirildi.

Ekstraksiyon için 0.32 mol/L sukroz, 1 mmol/L EDTA, 10 nm/L Tris HCl (pH 7.4) içeren tampon hazırlanarak 500 mg dokular dijital terazide (Chyo Jl-180) tartıldı ve üzerine 5 mL soğuk tampon eklendi. Dokular cam bagetle iyice ezildikten sonra ultrasonik

homojenizatörde 3-5 dakika homojenize edildi. Homojenat 9500 rpm'de +4ºC'de 30 dakika soğutmalı santrifüj cihazında santrifüj edildi. Böbrek dokusundan elde edilen berrak süpernatantlar analizler için hazır hale getirildi (Marklund 1990).

### 3.3.4. Lipid Peroksidasyon (MDA) Tayini

**Prensip:** Yağ asitlerinin, serbest radikallerle reaksiyonu sonucu oluşan peroksidasyon ürünlerinden malondialdehit (MDA), tiyobarbiturik asit (TBA) ile renkli forma girmesi ile ölçülür (Jain ve ark. 1989).

**Ayıraçlar**

1. 0.1 M EDTA Çözeltisi: : 37.224 g EDTA-$Na_2H_2O$ 1 litre distile suda eritilir.
2. BHT Çözeltisi : 0.220 g BHT 25 ml saf alkolde çözdürülür.
3. NaOH Çözeltisi (0.05 N) : 2 g NaOH 1 litre $dH_2O$ eritilir.
4. TBA Çözeltisi (%1) : 1 g TBA 100 mL'ye 0.05 N NaOH ile tamamlanır.
5. TCA (% 30) : 30 g TCA 100 mL $dH_2O$ eritilir.
6. Fosfat Tamponu : 8.1 g NaCl, 2.302 g $Na_2HPO_4$, 0.194 g $NaH_2PO_4$ $dH_2O$ eritilerek 1 litreye tamamlanır (pH 7.4).

**Deneyin yapılışı**: Lipid peroksidasyon ürünü MDA seviyesi, TBA reaktifi ile renk reaksiyonu sonucu Shimadzu UV/VIS-1201 spektrofotometrede maksimum 532 nm'de absorbanslar ölçüldü. Bir tüpe ekstraksiyon işlemleri gerçekleştirilmiş eritrosit paketi veya doku süpernatantlarından 200 µL alınarak üzerine 800 µL fosfat tamponu ve 25 µL BHT ile süspanse edildi. Sonra 500 µL % 30'luk TCA eklendi. Tüpler vorteksle karıştırılarak 2 saat -20 ºC'de buzdolabında tutuldu. Sonra 15 dakika 2000 rpm'de santrifüj edildi. Süpernatantın 1 mL'si alınarak başka tüplere aktarıldı. Bunların üzerine 75 µL EDTA $Na_2H_2O$, 250 µL TBA eklendi. Tüpler vorteksle karıştırıldı ve 15 dakika sıcak su banyosunda (90 ºC) tutuldu. Sonra oda ısısına getirilerek 532 nm'de optik dansiteleri (eritrositlerde 532 nm OD den 600 nm OD çıkartılarak hemoglobindeki MDA miktarı ortadan kaldırıldı) okundu (Jain ve ark. 1989).

A = a x b x c

A = Absorbans a = Ekstinksiyon katsayısı

b = Işık yolu c = Konsantrasyon

1.Seyreltme: 0.2 + 0.8 + 0.025 + 0.5 = 1.525 / 0.2 = 7.625

2.Seyreltme: 1 + 0.075 + 0.25 = 1.325 / 1 = 1.325

Sonuç = 7.625 x 1.325 = 10.103 125=F

c = A/a x b = (A/mol x cm)/1.56 x $10^5$ x L) x (1/cm) x ($10^9$ nM/mol) x (L/$10^3$x mL)

c = A x 1 x F x 10 / 1.56 = nmol/g doku veya nmol/g eritrosit olarak hesaplandı.

### 3.3.5. Redükte Glutatyon (GSH) Tayini

**Prensip:** Eritrosit GSH okumasında kullanılan çöktürücü ile sülfidril (SH) taşımayan tüm proteinler çöktürücü (presipitasyon) çözelti ile çöktürüldü. Doku supernetantlarında ise fosfat tamponu kullanılarak GSH elde edilen berrak sıvıda sülfidril gruplarının DTNB ile reaksiyonu sonucu sarı rengin oluşumu ile ölçüldü. Eritrosit dokusunda GSH seviyesinde düşüş olabileceği ihtimaline karşılık GSH okunması 24 saat içerisinde gerçekleştirildi (Beutler ve ark. 1963; Rizzi ve ark. 1988).

**Ayıraçlar:**

1. Çöktürücü içeriği: 1.67 g metafosforik asit, 0.2 g EDTA, 30 g NaCl 100 mL $dH_2O$ eritilerek çözdürüldü.

2. Fosfat Çözeltisi: 0.3 M disodyum fosfat, $dH_2O$ ile hazırlandı.

3. DTNB (Ellman's Ayıracı): 40 mg DTNB, % 1 sodyum sitrat, 100 mL'ye $dH_2O$ ile tamamlandı.

**Deneyin yapılışı:** EDTA'lı tüm kandan 200 µL alındı. Üzerine 1.8 mL $dH_2O$ eklenerek, hemoliz gerçekleştirildi. Daha sonra 3 mL çöktürücü çözelti ile hemolizat karıştırarak 5 dakika beklendi. Sonra karışım watman süzgeç kağıdından (No 42) süzüldü. Örnek numuneden elde edilen süpernatantın 2 mL'si başka tüpe aktarıldı. Tüpün üzerine 8 mL fosfat çözeltisi eklenerek vörtekslendikten sonra sıcak su banyosunda 60 $^oC$'de 10 dakika bekletildikten sonra çıkarıldı oda ısısına geldikten sonra 1 mL DTNB ayıracı tüpe bırakıldı. Standart için, 40 mg GSH çözeltisi taze olarak hazırlandı. Spektrofotometrede 412 nm'de köre karşı standart numunelerin optik dansiteleri okundu. Böbrek doku süpernetantlarından ise 1 mL alındı üzerine 5 mL fosfat çözeltisi eklenerek vörtekslendikten sonra sıcak su banyosunda 60 $^oC$'de 10 dakika bekletildikten sonra çıkarıldı oda ısısına

geldikten sonra 1 mL DTNB ayıracı tüpe konuldu ve spektrofotometrede 412 nm'de blanka karşı standart numunelerin optik dansiteleri okundu. Sonuçlar dokular için mg/g doku, eritrositler için mg/mL olarak hesaplandı (Beutler ve ark. 1963; Rizzi ve ark. 1988).

### 3.3.6. Glutatyon peroksidaz (GSH-Px) enzim tayini

**Prensip:** Glutatyon peroksidaz, kümen hidroperoksitin GSH varlığında indirgenmesini katalizlemektedir. Kümen hidroperoksidin indirgenmesiyle oluşan glutatyonun formu GSSG, GR ve NADPH varlığında NADPH'ın $NADP^{+}$'ye yükseltgenmesiyle indirgenir ve enzim aktivitesi, 340 nm'de absorbanstaki değişime göre belirlenir (Paglia ve Valentine 1967).

| **Ayıraçlar** | **Konsantrasyonları** |
|---|---|
| 1.Ayıraç (R1a) | |
| Glutatyon | 4.0 mmol/L |
| G. Redüktaz | ≥ 0.5 U/L |
| NADPH | 0.34 mmol/L |
| 2.Tampon (R1b) | |
| Fosfat | 0.05 mol/L pH 7.2 |
| EDTA | 4.3 mmol/L |
| 3.Kumen Hidroperoksit (R2) | 0.18 mmol/L |
| 4.Sulandırma Ayıracı (R3) | |

**Deneyin yapılışı:** Glutatyon peroksidaz enzim aktivitesi, Randox-Ransel enzim kitleri ile Shimadzu UV/VIS-1201 spektrofotometrede 340 nm'de ultraviyole metotla 37 $^{o}$C' de ölçüldü (Randox Lab., 2013). Analiz materyali olarak daha önce hazırlanan ve analiz zamanına kadar derin dondurucuda (-80 $^{o}$C) muhafaza edilen eritrosit paketi ve doku süpernatantları kullanıldı.

Analiz için eritrosit paketinden 10 µL alınarak. 2 mL sulandırma ayıracı ile seyreltildi (F = 201).

**Çizelge 3.1.** GSH-Px ayıraçların küvete pipetlenmesi

| | Sulandırılmış örnek (µL) | Ayıraç Körü $dH_2O$ (µL) |
|---|---|---|
| Örnek | 10 | 10 |
| Ayıraç (R1) | 500 | 500 |
| Kumen (R2) | 20 | 20 |

Küvetler içeriği karıştırılarak, örnek ve körün absorbansları 1 dakika sonra okundu. Zaman başlatılmasından belli bir süre sonra absorbanslar tekrar okunarak dakika absorbans değişimi hesaplandı.

**Hesaplama:** U/g doku veya ml eritrosit paketi = 8412 x 75 µl ΔA 340 nm / dakika. Örnek ve körün U/g tüm doku sonuçları için, örnek değerden (U/g), kör değeri (U/g) çıkarıldı. Sulandırma faktörde hesaba katılarak sonuçlar tüm dokuda U/g doku, eritrositler için U/ml olarak hesaplandı.

### 3.3.7. Katalaz (CAT) Enzim Tayini

**Prensip**: Enzim aktiviteleri eritrosit paketi ve doku süpernatantlarda ölçüldü. Katalaz enziminin aktivite tayini, 37 $^oC$ 240 nm'de $H_2O_2$'in tüketilme esasına dayanan spektrofotometrik metoda göre tespit edilir (Aebi 1974).

Katalaz, aşağıdaki reaksiyona göre $H_2O_2$'in suya ve oksijene ayrılmasını katalizler.

$$H_2O_2 \xrightarrow{Katalaz} H_2O + O_2$$

Katalaz tarafından $H_2O_2$'in dekompoze olma oranı, spektrofotometrede 240 nm dalga boyunda okundu. Çünkü $H_2O_2$, ışığı bu dalga boyunda absorbe etmektedir.

Kullanılan solüsyonlar aşağıda tablodaki gibi hazırlanarak fosfat tamponları hazırlanır.

**Çizelge 3.2.** CAT fosfat tamponunun hazırlanışı

| Kimyasal | MA (g/mol) | 50 mM (g) | Son Hacim $dH_2O$ (mL) | Solusyon adı |
|---|---|---|---|---|
| $KH_2PO_4$ | 136, 09 | 6.805 | 1000 | A |
| $Na_2HPO_4.12H_2O$ | 358, 14 | 17.907 | 1000 | $B_1$ |
| $Na_2HPO_4.2H_2O$ | 178, 14 | 8.907 | 1000 | $B_2$ |
| $Na_2HPO_4$ (saf) | 141, 96 | 7.098 | 1000 | $B_3$ |

**Çizelge 3.3.** CAT fosfat tampon solüsyonların karıştırılarak hazırlanması

| 50 mM (L) Fosfat tamponu | A Solüsyonu (mL) | B Solüsyonu (mL) |
|---|---|---|
| pH 7.5 için | 160 | 840 |

Yaklaşık 300 mL, pH 7, 50 mM olan fosfat tamponu renkli kaba (plastik, cam, mika olabilir) aktarılır. Spektrofotometre 240 nm'de fosfat tamponuna göre sıfırlanıp renkli kaptaki tampona 10-20 µL hacimlerle $H_2O_2$ ilave edilir. Optik Dansite (OD) 0.500 nm dalga boyunda ayarlanıncaya kadar devam edilir.

**Deneyin yapılışı**: Numune ilavesinden sonra kuartz küvetin ağzı bekletilmeden kapatılır ve hemen küvet alt-üst edilip absorbans okunur. Absorbans azalması, her 15 sn'de bir defa olmak üzere 5 dakika süre ile kaydedilir. Hesaplamada 1 dakikalık lineer absorbans azalmasının en yüksek ($OD_1$) ve en düşük ($OD_2$) değerleri esas alınır.

**Çizelge 3.4.** CAT tampon ve örneklerin küvete pipetlenmesi

| | Kör (mL) | Numune (mL) |
|---|---|---|
| Fosfat Tamponu | 2.99 | - |
| $H_2O_2$ çözeltisi | 0.01 | - |
| $H_2O_2$'li fosfat tamponu | - | 2.99 |
| Süpernatant | - | 0.01 |

**Hesaplama**

$K = \{[2.3 \times \log (OD_1 / OD_2)] / \Delta t\ (sn)\}$

Formülü ile hesaplanarak katalaz aktivitesi dokular için U/g doku, eritrositler için U/mL olarak hesaplandı.

### 3.4. Patolojik İncelemeler

#### 3.4.1. Histopatolojik İnceleme

Tespit işleminden sonra alınan doku örnekleri akan musluk suyu altında bir gece bekletilerek formaldehit kalıntılarından arındırıldı. Böbrekten alınan doku örnekleri rutin doku takip işlemi kapsamında; dehidrasyon amacıyla artan dereceli alkollerden (%70, %80, %96, %100) geçirildi. Ardından dokular saydamlaştırma ve parafine uyum sağlama amacıyla ksilolde bekletildi. Emdirme işlemi amacıyla yumuşak parafine alınan dokular son

olarak sıvı sert parafin içerisine gömülerek bloklandı. Elde edilen bloklardan mikrotom ((Leica RM 2135) yardımıyla 5 µm kalınlığında kesitler alındı. Elde edilen kesitler, Hematoksilen-Eozin (H.E.) ve Pizzolato boyama işlemleri için rodajlı lamlara; immünohistokimyasal incelemeler için ise polilizin kaplı lamlara yerleştirildi. Boyama işlemleri tamamlanan preparatlar ışık mikroskobu (Olympus CX23, Tokyo, Japan) altında değerlendirildi.

Böbrek dokusunun histopatolojik incelemesinde tubul morfolojisi (tubuler atrofi, tubul dilatasyonu, tubul epitel hücresinde sitoplazmik vakuolizasyon, hiyalin silindirleri, tübüler dejenerasyon ve nekroz), konjesyon, interstisyel inflamasyon ve tubuler kristal oluşumu açısından değerlendirildi (Li ve McMartin 2009; Araújo ve ark. 2020). Morfolojik bulgular 0-3 (0: hasar yok, 1: hafif hasar, 2: orta derecede hasar, 3: şiddetli hasar) arasında semikantitatif olarak skorlandı (Wang ve ark. 2022).

**Çizelge 3.5.** Parafinizasyon takip aşamaları

| İşlem Sırası | Yapılan İşlem | Süre |
|---|---|---|
| 1 | % 10'luk formalin | 3 gün |
| 2 | Akarsuda yıkama | 1 gece |
| 3 | % 50'lik etil alkol banyosu | 1 saat |
| 4 | % 70'lik etil alkol banyosu | 1 saat |
| 5 | % 90'lik etil alkol banyosu | 1 saat |
| 6 | % 96'lik etil alkol banyosu-I | 1 saat |
| 7 | % 96'lik etil alkol banyosu-II | 1 saat |
| 8 | Absolut alkol banyosu-I | 1 saat |
| 9 | Absolut alkol banyosu-II | 1 saat |
| 10 | Ksilen | 1 saat |
| 11 | 57 $^{o}$C eriyik parafin | 1 gece |
| 12 | Gömme | |

### 3.4.2. Hematoksilen-Eozin Boyama

Lamlara alınan kesitler 37 $^{o}$C'lik etüvde 1 saat bekletilerek lamlara yapışması sağlandı. HXE boyama amacıyla etüvden çıkartılan lamlar 3 farklı ksilolden 5'er dakika geçirilerek deparafinizasyon sağlandı. Bu aşamadan sonra kesitler sırasıyla absolut, %96,

%80 ve %70'lik alkollerde 3'er dakika bekletildi. Nükleer boyama amacıyla hematoksilen solüsyonunda 5 dakika boyanan örnekler çeşme suyunda 2 dakika yıkandı. Fazla boyanmayı gidermek amacıyla % 1'lik asit-alkol solüsyonuna 1 kez daldırılıp çıkartıldı ve yıkandı. Lamlar amonyaklı sudan geçirilerek tekrar yıkama işlemi yapıldı. Bu aşamadan sonra sitoplazmik boyama amacıyla tüm dokular 1 dakika boyunca alkolik eozin solüsyonunda bekletildi. Son olarak çeşme suyunda yıkanan örnekler sırasıyla %70, %80, %90, %96 ve %100'lük alkollerde 1'er dakika; 3 ayrı ksilolde ise 5'er dakika süreyle bekletildi Ksilolden çıkarılan lamlar entellan ile kapatıldı (Luna 1968).

**Çizelge 3.6.** HE boyama protokolü

| İşlem Sırası | Solüsyon | Süre |
|---|---|---|
| 1 | Ksilen-I | 10 dakika |
| 2 | Ksilen-II | 10 dakika |
| 3 | Ksilen-III | 10 dakika |
| 4 | Absolut alkol -I | 5 dakika |
| 5 | Absolut alkol -II | 5 dakika |
| 6 | % 96'lik etil alkol | 5 dakika |
| 7 | % 80'lik etil alkol | 5 dakika |
| 8 | % 70'lik etil alkol | 5 dakika |
| 9 | % 50'lik etil alkol | 5 dakika |
| 10 | Çeşme suyu ile yıkama | 2 dakika |
| 11 | HE ile boyama | 6 dakika |
| 12 | Çeşme suyu ile yıkama | 2 dakika |
| 13 | Eozilen boyama | 6 dakika |
| 14 | Çeşme suyu ile yıkama | 2 dakika |
| 15 | % 50'lik etil alkol | 1 dakika |
| 16 | % 70'lik etil alkol | 1 dakika |
| 17 | % 80'lik etil alkol | 1 dakika |
| 18 | % 96'lik etil alkol | 2 dakika |
| 19 | Absolut alkol -I | 3 dakika |
| 20 | Absolut alkol -II | 5 dakika |
| 21 | Ksilen-I | 30 dakika |
| 22 | Ksilen-II | 30 dakika |
| 23 | Ksilen-III | 30 dakika |
| 24 | Entellan ve kapatma | |

### 3.4.3. Pizzolato Boyama

Böbrek doku kesitleri deparafinize edildikten sonra azalan dereceli alkol serilerinden geçirilerek hidrate edildi ve distile su ile yıkandı. Ardından kesitler gümüş nitrat-hidrojen peroksit solüsyonunda 60 wattlık ışık altında 30 dk bekletilen kesitler daha sonra distile suyla

iyice yıkandı. Kesitler eosin solüsyonunda ardından tekrar distile suyla yıkandı. %96'lık ve absolut alkol serilerinden geçirilen kesitler ksilolde bekletildikten sonra entallen ile kapatıldı. Bu boyama metodu sonrasında kalsiyum oksalat kristalleri siyah, diğer tüm doku elemanları pembe renkte gözlendi (Zuo ve ark. 2011).

**Çizelge 3.7.** Pizzolato's (PZ) boyama protokolü

| İşlem Sırası | Solüsyon | Süre |
|---|---|---|
| 1 | Ksilen-I | 10 dakika |
| 2 | Ksilen-II | 10 dakika |
| 3 | Ksilen-III | 10 dakika |
| 4 | Absolut alkol -I | 5 dakika |
| 5 | Absolut alkol -II | 5 dakika |
| 6 | % 96'lik etil alkol | 5 dakika |
| 7 | % 80'lik etil alkol | 5 dakika |
| 8 | % 70'lik etil alkol | 5 dakika |
| 9 | % 50'lik etil alkol | 5 dakika |
| 10 | Çeşme suyu ile yıkama | 2 dakika |
| 11 | Silver- Nitrate ile boyama | 6 dakika |
| 12 | Çeşme suyu ile yıkama | 2 dakika |
| 13 | Neutral- Red ile boyama | 6 dakika |
| 14 | Çeşme suyu ile yıkama | 2 dakika |
| 15 | % 96'lik etil alkol | 2 dakika |
| 16 | Absolut alkol -I | 3 dakika |
| 17 | Absolut alkol -II | 5 dakika |
| 18 | Ksilen-I | 30 dakika |
| 19 | Ksilen-II | 30 dakika |
| 20 | Ksilen-III | 30 dakika |
| 21 | Entellan ve kapatma | |

### 3.4.4. İmmunohistokimyasal Boyama

İmmunuhistokimyasal inceleme, streptavidin-peroxidase metoduna (ABC) göre streptavidin/biotin immunoperoksidaz kit (Histostain-Plus Bulk Kit; Zymed, South San Francisco, CA, USA) kullanılarak transforming growth factor beta-1 (TGF-β1) (Abcam, ab92486 / 1:100 dilution, 120 min / 45˚) ekspresyonları belirlendi. Hazırlanan kesitler adezivli lamlar üzerine alındıktan sonra, ksilen ve dereceli alkol serilerinden (%100, %96, %80, %70) geçirildi. Kesitler PBS (phosphate buffer solution) ile yıkandıktan sonra %3'lük $H_2O_2$ de 20 dakika tutularak endojen peroksidaz inaktive edildi. Antijen retrieval solüsyonuna (sitrat buffer) konulup üzeri kapatıldıktan sonra 20 dakika süreyle ikişer kez ısıya tabi tutuldu. Fırından çıkarıldıktan sonra oda sıcaklığına gelinceye kadar bekletildi.

Dokular yeniden PBS ile yıkandıktan sonra 20 dakika protein bloking (nonimmun serum) ile bloke edildi. Dokular TGF-β1 antikorları damlatılıp +4°C de bir gece boyunca inkübasyona bırakıldı. Kesitler PBS ile yıkanıp biotinize sekonder antikor ile oda sıcaklığında 20 dakika inkübe edildi. PBS ile tekrar yıkanan kesitler, streptavidin-peroksidaz da 20 dakika bekletildikten sonra PBS ile aynı şekilde yıkandı. Yıkama işleminden sonra diaminobenzidine (DAB) damlatılıp 1-2 dakika bekletildi. Daha sonra tüm dokular Mayer's hematoksilende 1-2 dk bekletilip musluk suyunda yıkandı. Tekrar alkol ve ksilen serilerinden geçirilen kesitler entallen kullanılarak kapatıldı. Boyama işlemini doğrulamak için negatif kontroller kullanıldı; bu slaytlar primer antikorlar yerine PBS ile reaksiyona sokuldu. Doku kesitleri ışık mikroskobu altında değerlendirildi. Her bir doku kesitleri bütün olarak taranarak TGF-β1 immunreaktiviteleri subjektif olarak değerlendirildi. Bu değerlendirmede skorlama işlemi – negatif, + az yoğun, ++ orta yoğun, +++ çok yoğun olarak yapıldı.

### 3.4.5. İstatistiksel Analizler

Çalışmamızda yer alan gruplar arasında farklılık bulunup bulunmadığı, tek yönlü varyans analizi (One way-ANOVA) ile SPSS 15.0 istatistik programı kullanılarak değerlendirilmiştir. Varyans analizi ile karşılaştırılan grupların hangilerinin arasında fark olduğunun belirlenmesi amacıyla post-test olarak Duncan testi uygulanmıştır. İstatistiki anlamlılık değeri $p<0.05$ olarak belirlendi.

# 4. BULGULAR

## 4.1. Böbrek Dokusunda Lipit Peroksidasyon İle Bazı Antioksidan Parametreler

Böbrek dokusunda MDA, GSH, GSHPx ve CAT antioksidan parametrelerine ilişkin sonuçlar Çizelge 4.1. 'de sunulmuştur. Kontrol grubuna göre Nefrolitiazis grubunda MDA düzeyleri kıyaslandığında anlamlı derecede artış (p<0, 001), Nefrolitiazis + Kefir grubunda ise önemli derecede azalış (p<0, 001) göstererek nerdeyse kontrol grubuna benzer görüldü.

Kontrol grubuna göre Nefrolitiazis grubunda GSH, GSHPx ve CAT düzeyleri kıyaslandığında anlamlı derecede azalma (p<0, 001), Nefrolitiazis + Kefir grubunda ise önemli derecede artış (p<0, 001) gösterdiği tespit edildi.

**Çizelge 4.1.** Böbrek, malondialdehit (MDA), redükte glutatyon (GSH) seviyeleri ve glutatyon peroksidaz (GSH-Px) ve katalaz (CAT) aktiviteleri.

| Group/Variables | MDA (nmol/gr prot) | GSH (nmol/gr prot) | GSH.Px (IU/gr prot) | CAT (ku/gr prot) |
|---|---|---|---|---|
| **Kontrol** | 3, 921± 0, 16$^{a}$ | 18, 475± 0, 41$^{a}$ | 67, 071± 3, 05$^{a}$ | 74, 174± 2, 85$^{a}$ |
| **Nefrolitiazis** | 5, 660± 0, 77$^{b}$ | 10, 934± 0, 29$^{b}$ | 54, 777± 4, 43$^{b}$ | 51, 426± 3, 95$^{b}$ |
| **Nefrolitiazis+Kefir** | 4, 297± 0, 16$^{a}$ | 15, 339± 0, 33$^{ab}$ | 65, 487± 2, 95$^{a}$ | 64, 590± 4, 10$^{ab}$ |
| **Kefir** | 3, 874± 0, 26$^{a}$ | 18, 410± 0, 27$^{a}$ | 72, 519± 1, 56$^{c}$ | 77, 471± 1, 35$^{a}$ |
| **Significance** | P<0, 001 | P<0, 001 | P<0, 05 | P<0, 001 |

Sütunlardaki farklı harflendirme istatistiksel olarak anlamlı farklılık ifade etmektedir.

## 4.2. Böbrek Biyokimyasal Parametreleri

Böbrek dokusunda bazı böbrek biyokimyasal parametrelerine **(**BUN, kreatinin, kalsiyum, fosfor, ürik asit, sodyum, potasyum) düzeylerine ilişkin sonuçlar Çizelge 4.2. 'de sunulmuştur.

Kontrol grubuna göre Nefrolitiazis grubunda BUN, kreatinin, fosfor, ürik asit, sodyum, potasyum düzeyleri kıyaslandığında önemli derecede artma (p<0, 05), Nefrolitiazis

+ Kefir grubunda ise önemli derecede azalma (p<0, 05) görüldü. Kalsiyum açısından değerlendirildiğinde ise kontrol grubu ile kıyaslandığında önemli derecede artma (p<0, 05) görülürken Nefrolitiazis + Kefir grubunda ise kontrol grubu ile aynı sonuçlar elde edilmiştir.

**Çizelge 4.2.** Böbrek biyokimyasal parametreleri.

| Group/Variables | Kan Üre Azotu (BUN) (mg/dL) | Kreatinin (mg/dL) | Kalsiyum (mg/dL) | Fosfor (mg/dL) | Ürik Asit (mg/dL) | Sodyum (mg/dL) | Potasyum (mg/dL) |
|---|---|---|---|---|---|---|---|
| **Kontrol** | 26, 60± 5, 32[a] | 0, 38± 0, 07 [a] | 8, 73±0, 21[a] | 6, 91±0, 84[a] | 0, 74± 0, 16[a] | 142, 20± 2, 30[a] | 5, 33±0, 75[a] |
| **Nefrolitiazis** | 269, 40± 36, 26[b] | 4, 02± 1, 26 [b] | 10, 85±0, 59[b] | 24, 87±4, 54[ab] | 2, 16± 0, 45[ab] | 183, 30± 6, 31[b] | 12, 66±1, 59[b] |
| **Nefrolitiazis+Kefir** | 45, 80±21, 67[ab] | 0, 69± 0, 30[ab] | 8, 99±0, 59 [a] | 8, 80±1, 29[a] | 1, 04± 0, 28[a] | 158, 20± 11, 31[ab] | 7, 25±1, 36[aa] |
| **Kefir** | 18, 60±2, 17[a] | 0, 30± 0, 04 [a] | 8, 52±0, 17[a] | 6, 90±0, 45[a] | 0, 80± 0, 25[a] | 141, 90± 1, 45[a] | 5, 18±0, 65[a] |
| **Significance** | P<0, 05 | P<0, 05 | P<0, 05 | P<0, 05 | P<0, 05 | P<0, 001 | P<0, 05 |

Sütunlardaki farklı harflendirme istatistiksel olarak anlamlı farklılık ifade etmektedir.

## 4.3. Histopatolojik Bulgular

### 4.3.1. Kontrol Grubu

Kontrol grubuna ait ratların böbrek dokusunun mikroskobik incelenmesinde, herhangi bir histopatolojik bulguya rastlanılmamış olup böbreğin normal histolojik yapısı izlendi (Şekil 4.1, Şekil 4.2, Şekil 4.3). Pizzolato boyamada bu grupta herhangi bir kristal oluşumu izlenmedi (Şekil 4.4).

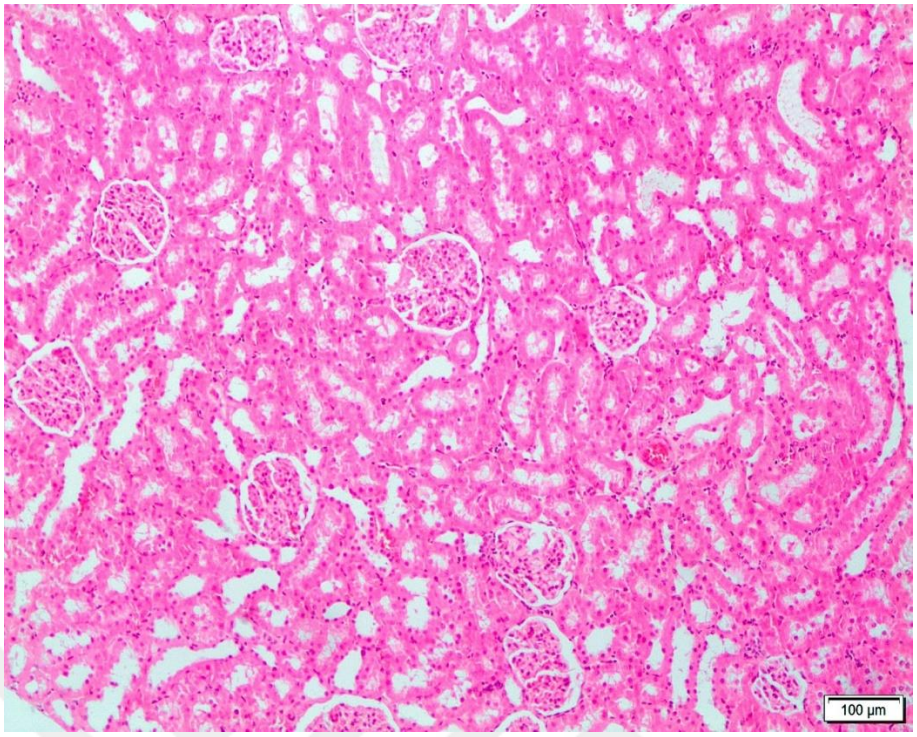


**Şekil 4.1.** Kontrol grubu. Glomerulus ve tubulusların normal histolojik görünümü HE.

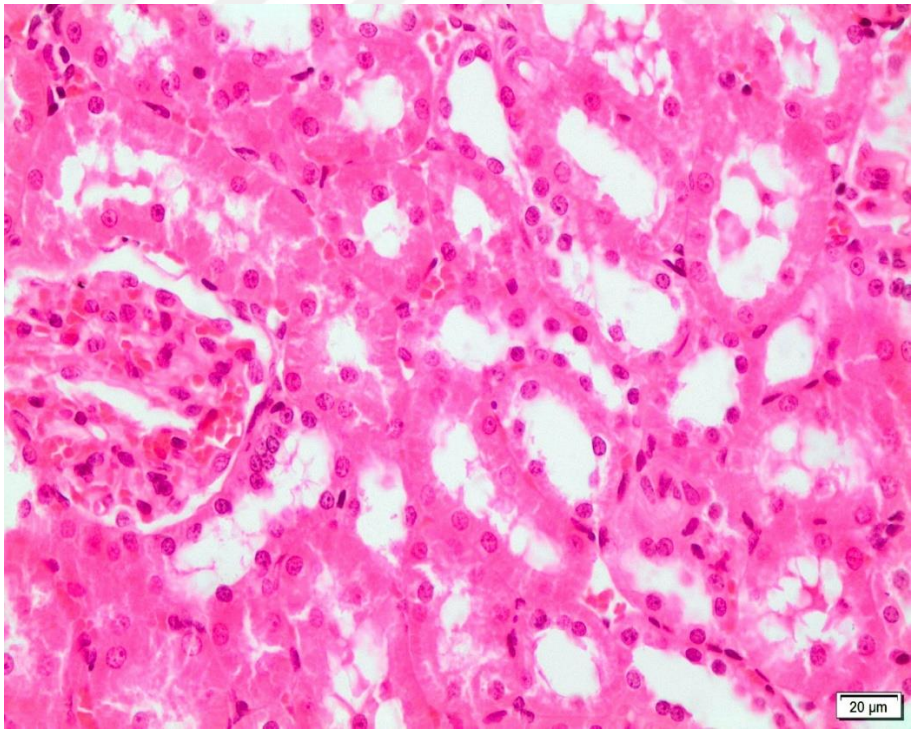


**Şekil 4.2.** Kontrol grubu. Glomerulus ve tubulusların daha yakın normal histolojik görünümü HE.

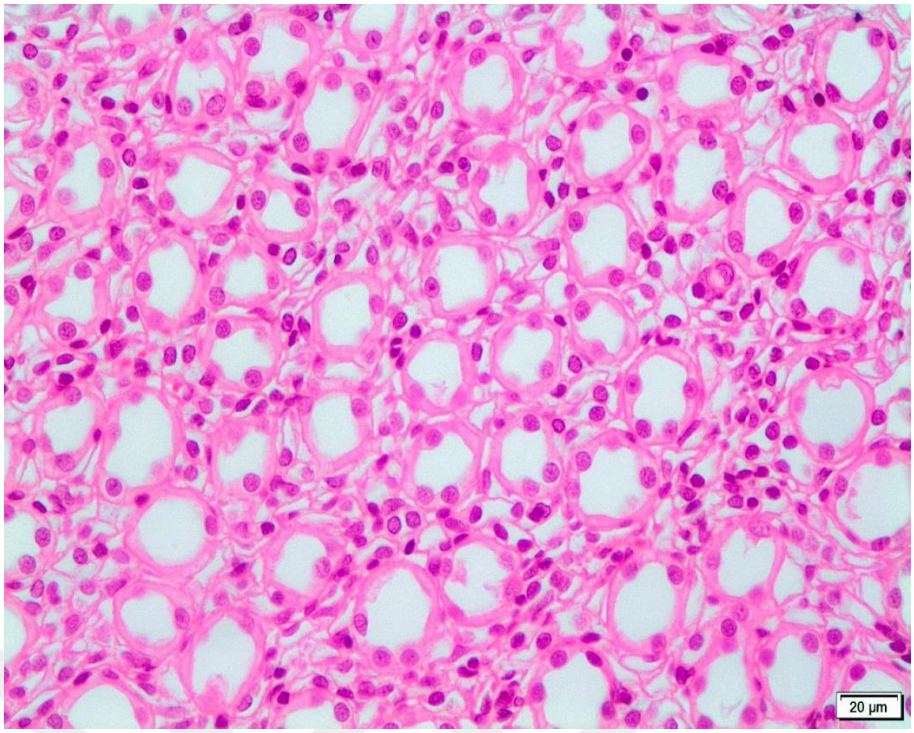


**Şekil 4.3.** Kontrol grubu. Toplayıcı tubulusların normal histolojik görünümü HE

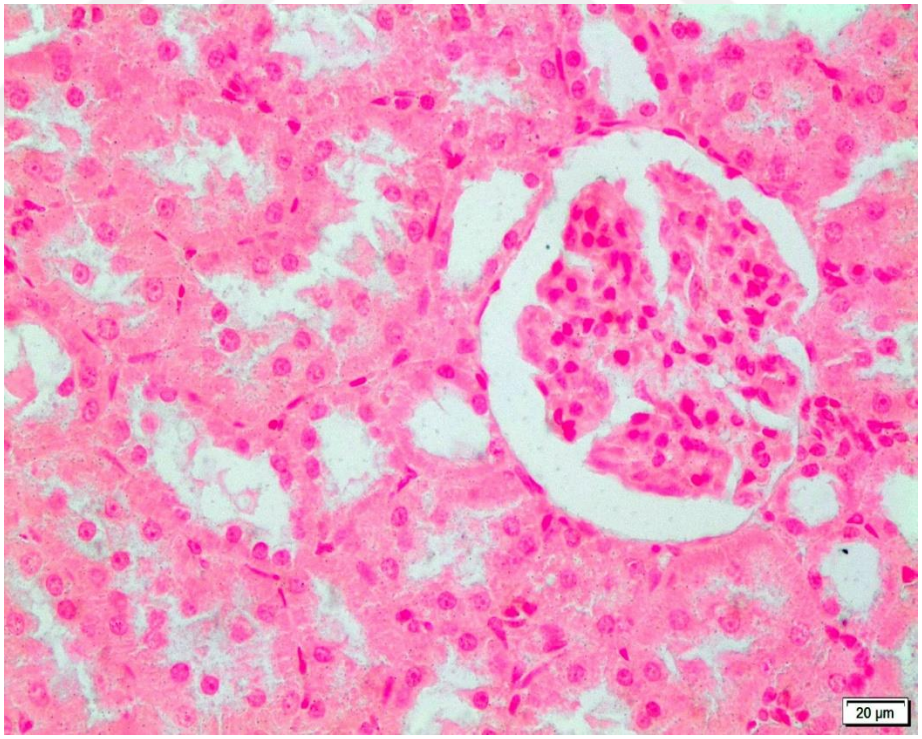


**Şekil 4.4.** Kontrol grubu. Pizzolato boyama

### 4.3.2. Nefrolitiazis Grubu

Bu gruptaki ratların böbrek doku kesitlerinin mikroskobik incelenmesinde kortikal ve medullar bölgedeki tubullerde ve glomeruluslarda önemli histopatolojik lezyonlar görülmüştür. Bu lezyonlar, tubul lümeninde okzalat kristallerinin birikimi, tubul epitel hücrelerinde dejenerasyon ve nekroz, tubulusların lümenlerinde değişen büyüklüklerde kistik oluşumlarla karakterize tubuler dilatasyon, tubulusların lümenlerinde değişen büyüklükte hiyalin silindiri oluşumları, parankimde inflamatuar hücre infiltrasyonu gibi tubuler lezyonlar ile intertubuler kapillar damarlarda konjesyon ve vaskülitis ile karakterize edilen vasküler değişiklikler görülmüştür (Şekil 4.5, Şekil 4.6, Şekil 4.7, Şekil 4.8, Şekil 4.9, Şekil 4.10, Şekil 4.11, Şekil 4.12, Şekil 4.13, Şekil 4.14). Glomeruluslarda histopatolojik lezyonlar ise; atrofiye glomerulus ve Bowman boşluğunda genişleme şeklinde idi. Pizzolato boyamada bu gruptaki ratların tubuluslarında değişen büyüklüklerde siyahımsı renge boyanan kristal oluşumu izlendi (Şekil 4.15, Şekil 4.16).

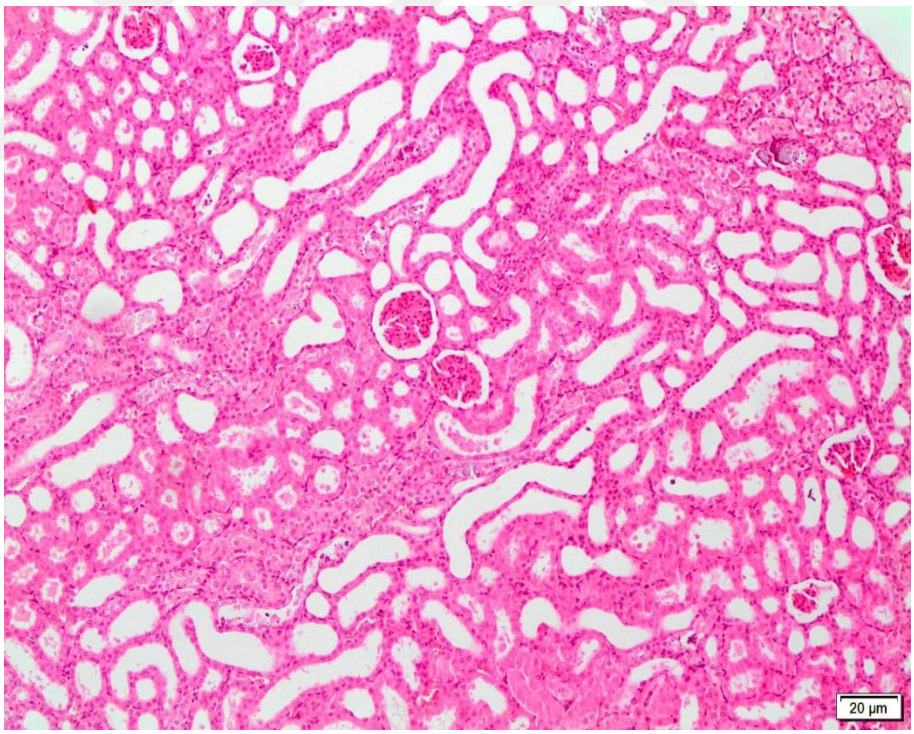


**Şekil 4.5.** Nefrolitiazis grubu. Tubulus epitelinde dejenerasyon, ve tubulus lümenlerinde dilatasyon, hiyalin silindirleri, CaOx kristalleri. Glomeruler atrofi. HE

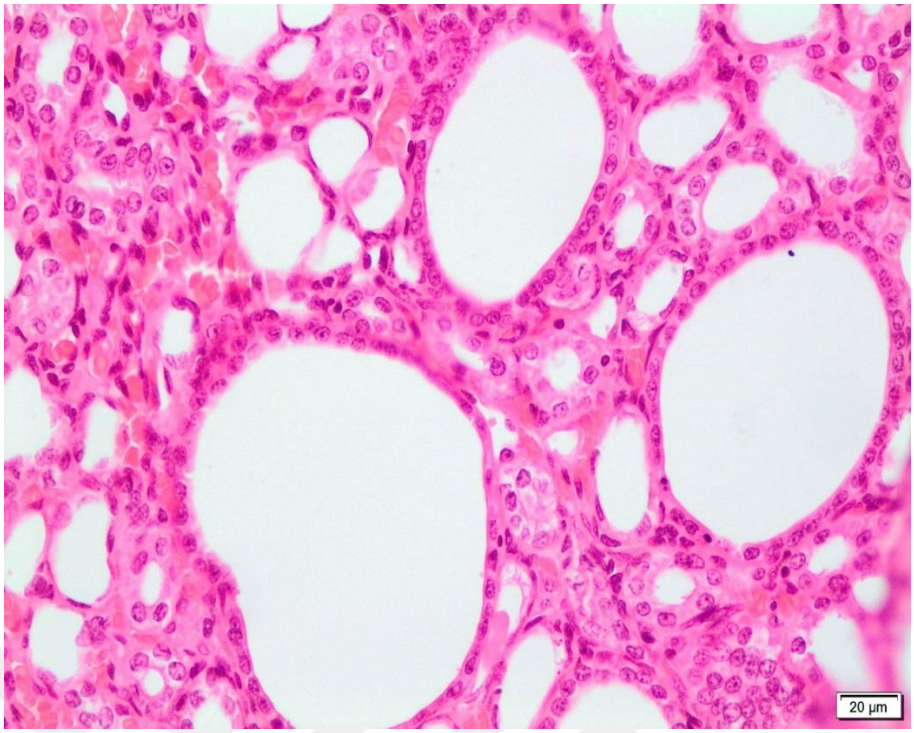


**Şekil 4.6.** Nefrolitiazis grubu. Tubulus lümeninde kistik dilatasyon. HE.

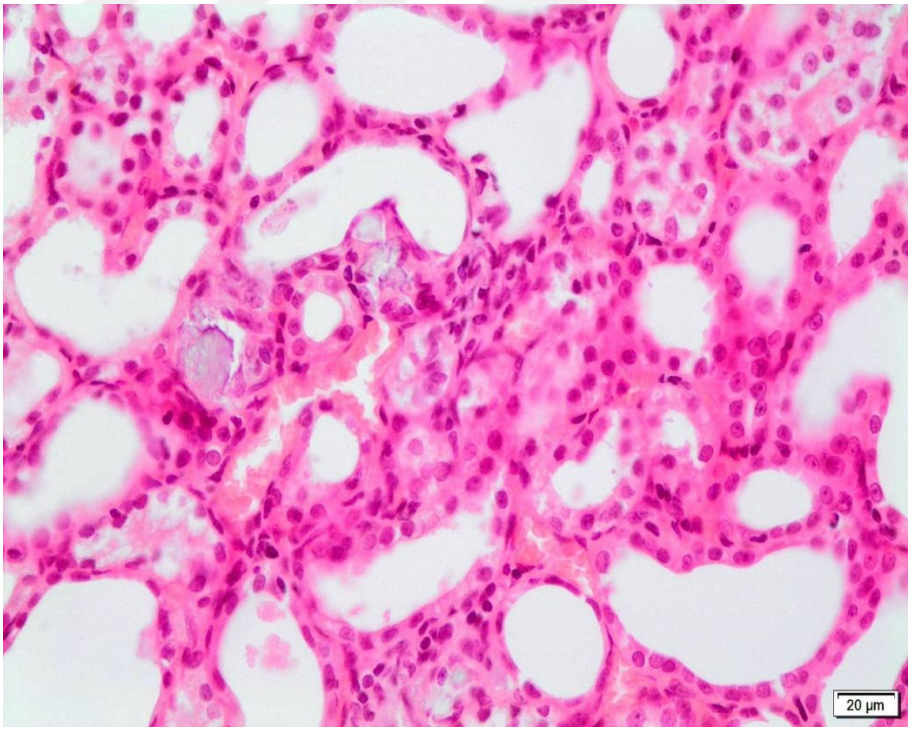


**Şekil 4.7.** Nefrolitiazis grubu. Tubulus epitel hücrelerinde dejenerasyon ve nekroz, tubulus lümeninde kistik dilatasyon ve CaOx kristalleri. HE

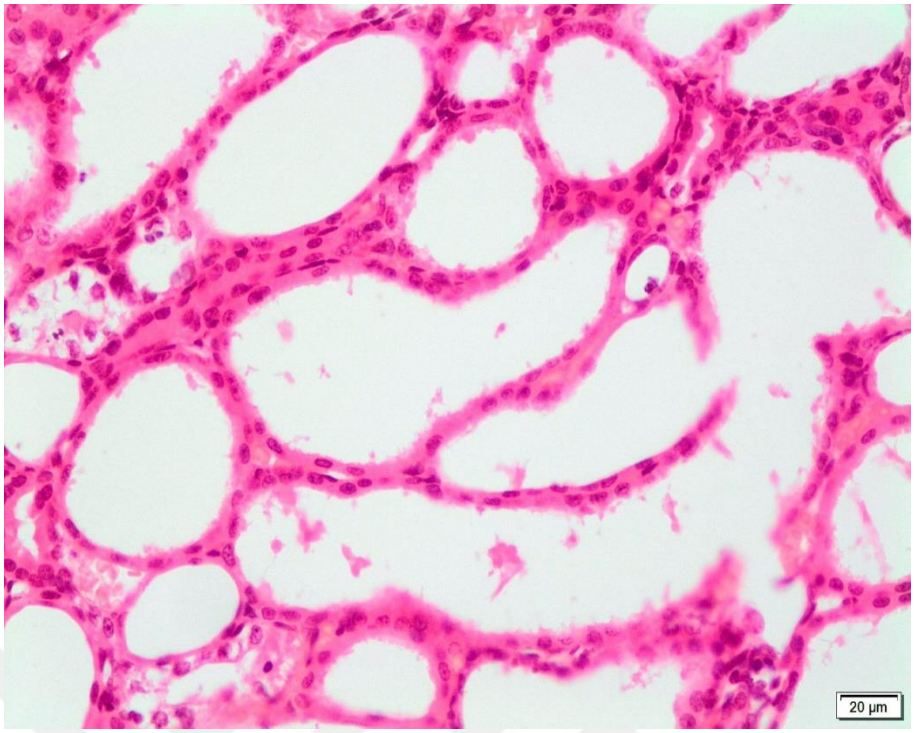


**Şekil 4.8.** Nefrolitiazis grubu. Tubulus epitel hücrelerinde dejenerasyon ve nekroz, tubulus lümeninde dilatasyon. HE.

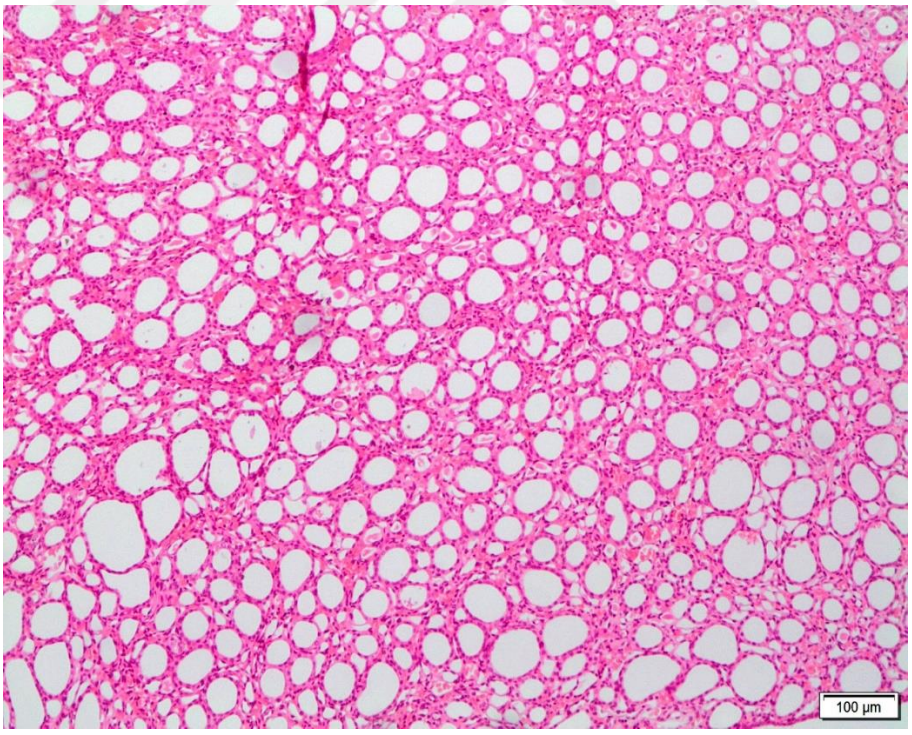


**Şekil 4.9.** Nefrolitiazis grubu. Tubulus lümeninde kistik dilatasyonlar. HE.

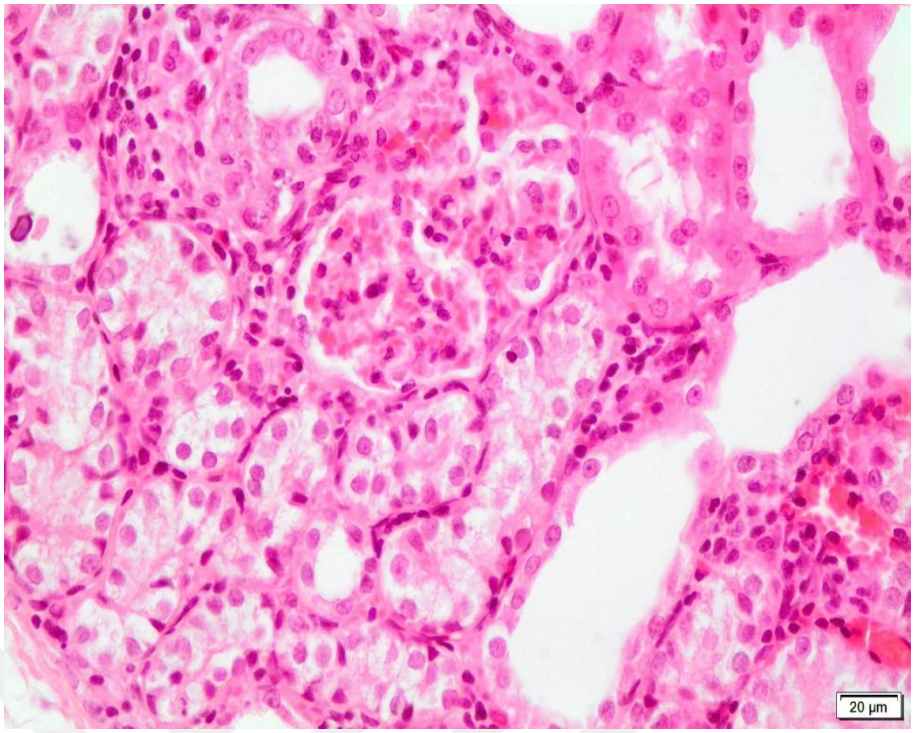


**Şekil 4.10.** Nefrolitiazis grubu. Tubulus epitel hücrelerinde dejenerasyon ve nekroz. HE.

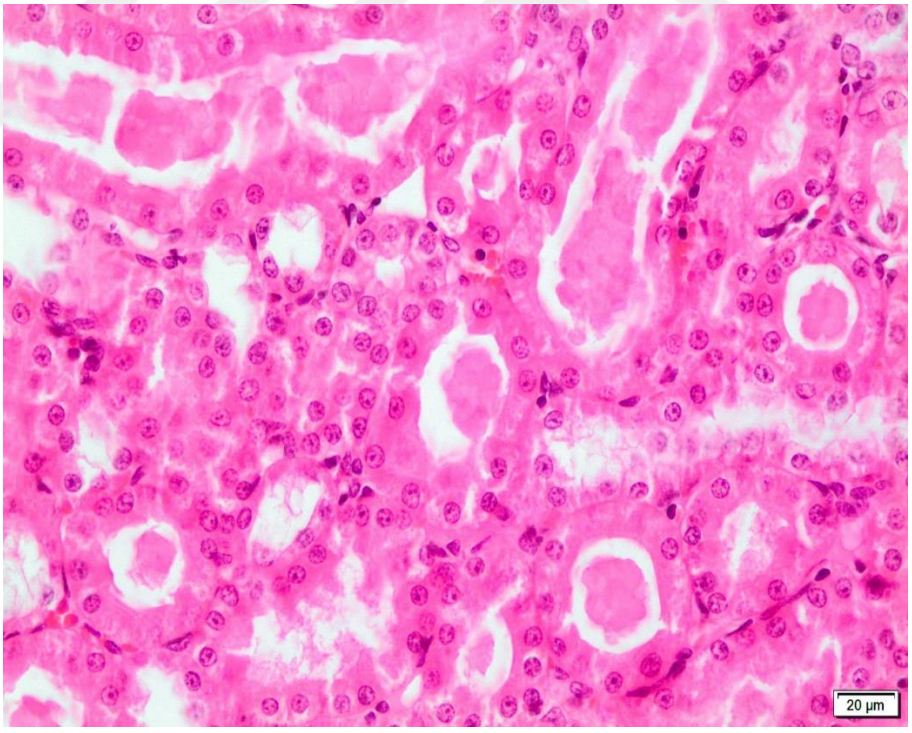


**Şekil 4.11.** Nefrolitiazis grubu. Tubulus lümeninde hiyalin silindirleri. HE.

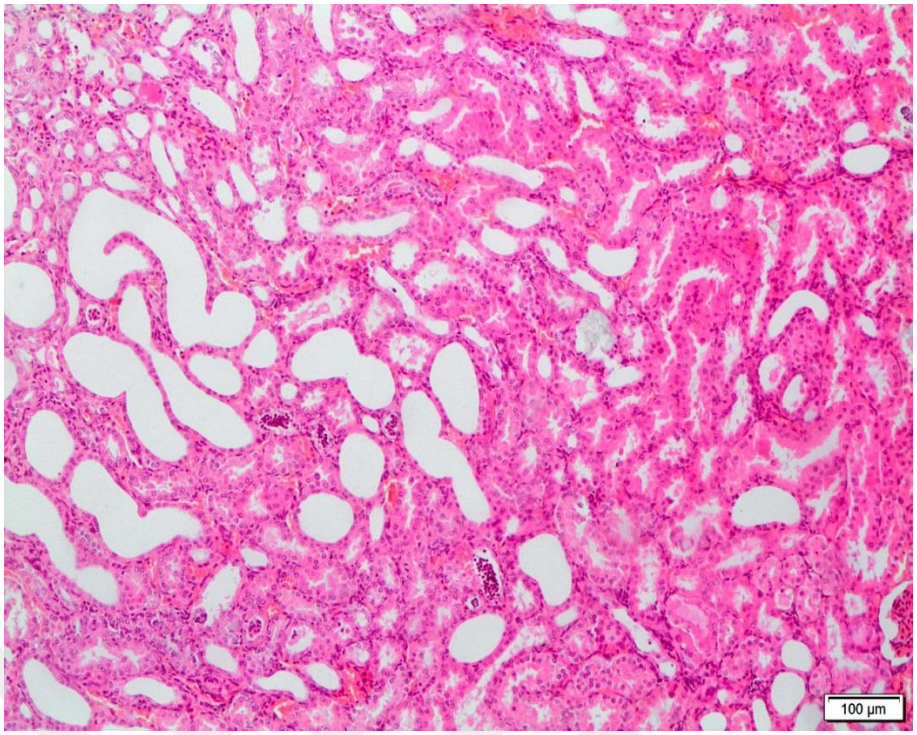


**Şekil 4.12.** Nefrolitiazis grubu. Tubuluslarda kistik dilatasyonlar, epitel hücrelerinde dejenerasyon, yangısel hücre infiltrasyonu, intertübüler kapillerde hiperemi, tubulus lümeninde epitel ve yangısel hücrelerden oluşan tıkaç. HE.

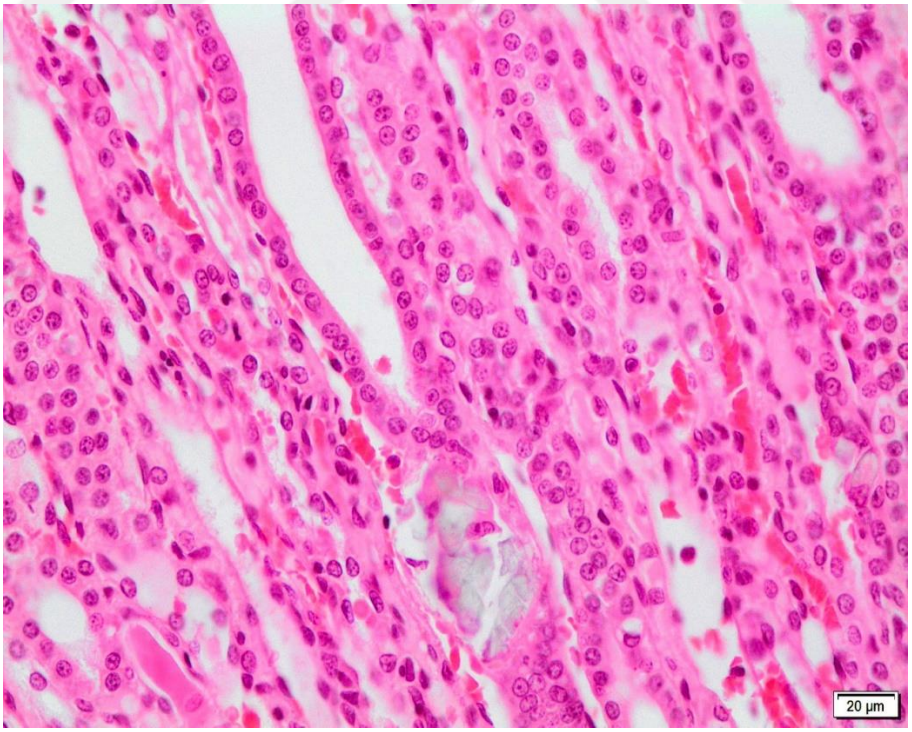


**Şekil 4.13.** Nefrolitiazis grubu. Toplayıcı tubuluslarda CaOx kristali. HE**.**

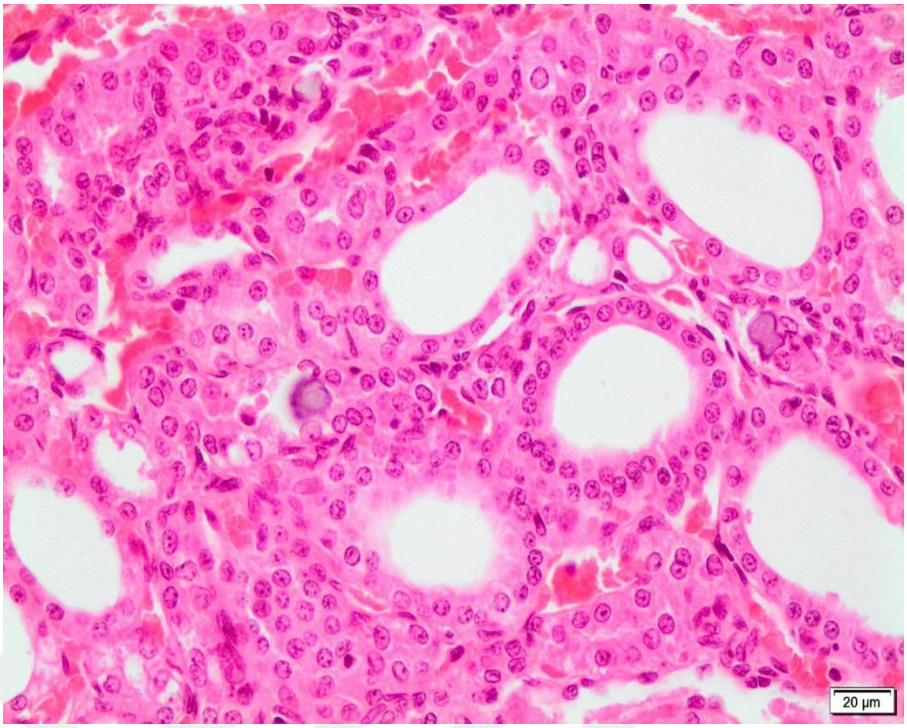


**Şekil 4.14.** Nefrolitiazis grubu. Tubulus lümeninde dilatasyon, hiperemi, tubuluslarda CaOx kristali. HE.

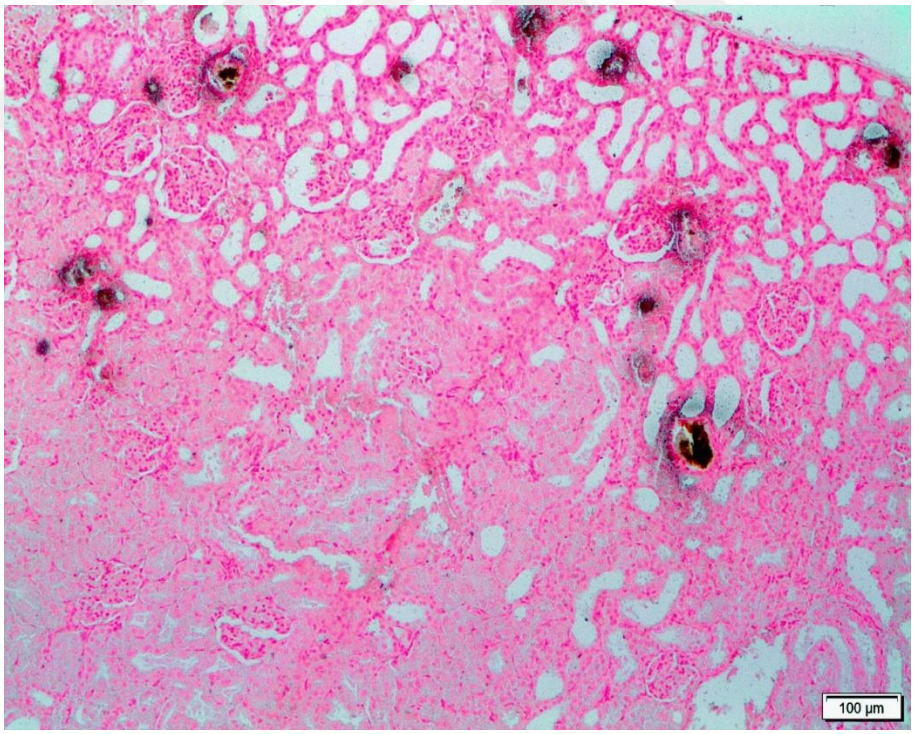


**Şekil 4.15.** Nefrolitiazis grubu. Siyah CaOx kristalleri. Pizzolato boyama

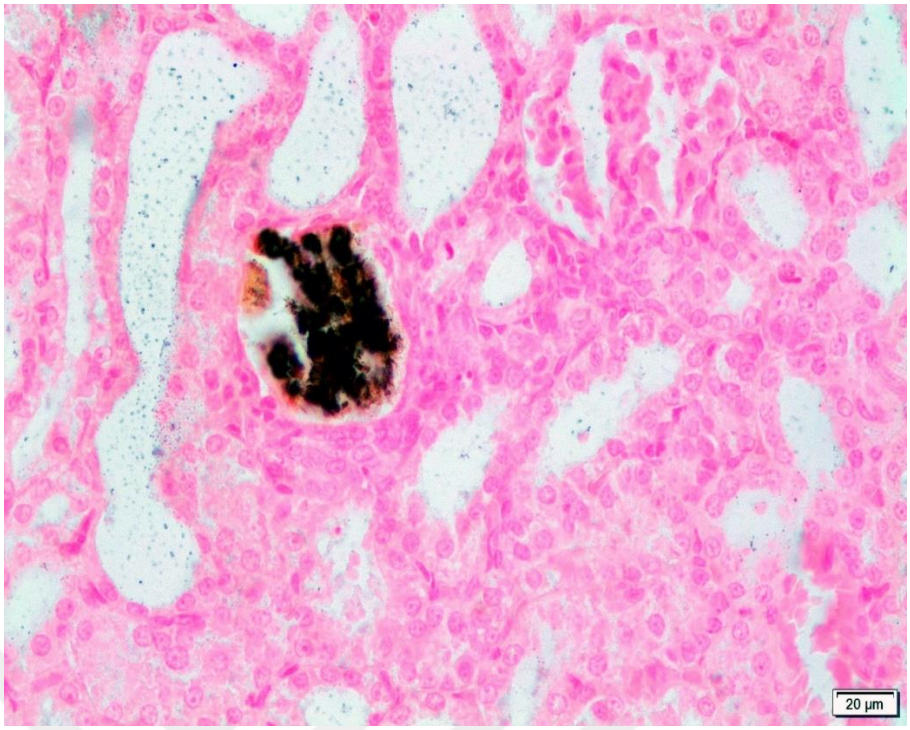


**Şekil 4.16.** Nefrolitiazis grubu. Siyah CaOx kristalinin daha yakın görünümü. Pizzolato boyama

### 4.3.3. Nefrolitiazis+Kefir Grubu

Etilen glikol+amonyum kloridile birlike kefir verilen bu gruptaki ratların böbrek dokusundaki histopatolojik lezyonlarda nefrolit grubuna göre belirgin azalma gözlemlenmiştir. Bu grupta histopatolojik lezyonlar daha sınırlı düzeyde olup, tubul lümenlerinde hafif dilatasyon, daha hafif derecede kristal oluşumu, nadir tubulus lümeninde hiyalin silindir oluşumu, yangısel hücre infiltrasyonu, tubuler epitelyumda hafif derecede dejeneratif ve nekrotik lezyonlar ile intertubuler kan damarlarında konjesyon gibi vasküler değişikliklerle sınırlı kalmıştır (Şekil 4.17, Şekil 4.18, Şekil 4.19, Şekil 4.20, Şekil 4.21, Şekil 4.22, Şekil 4.23, Şekil 4.24, Şekil 4.25, Şekil 4.26). Pizzolato boyamada bu gruptaki ratların tubuluslarında daha az sayıda ve daha küçük siyahımsı renge boyanan kristal oluşumu izlendi (Şekil 4.27, Şekil 4.28).

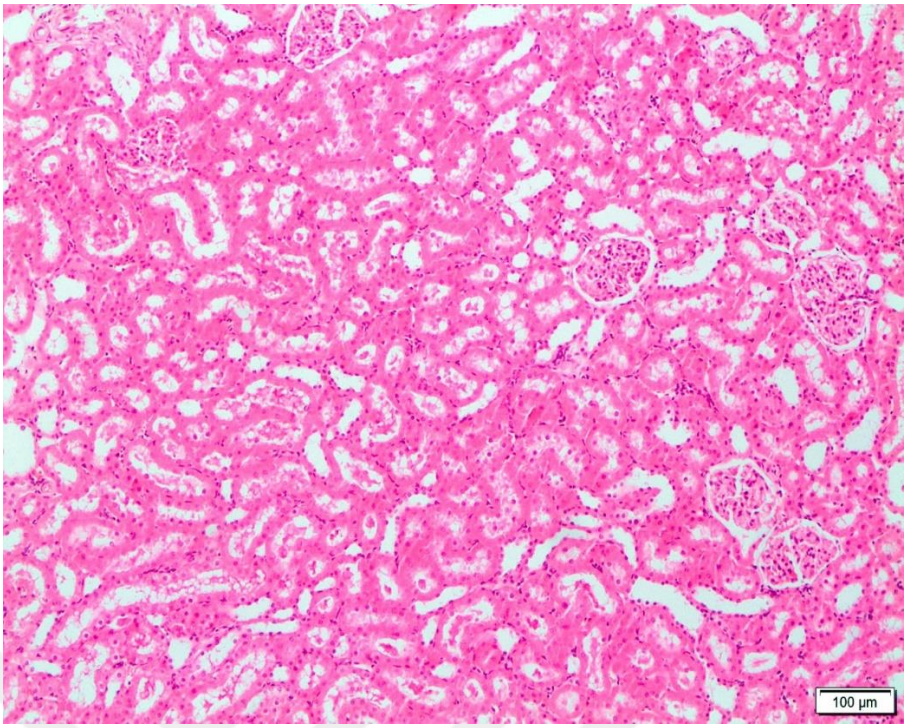


**Şekil 4.17.** Nefrolitiazis+Kefir grubu. Böbreğin neredeyse normale yakın görünümü. HE.

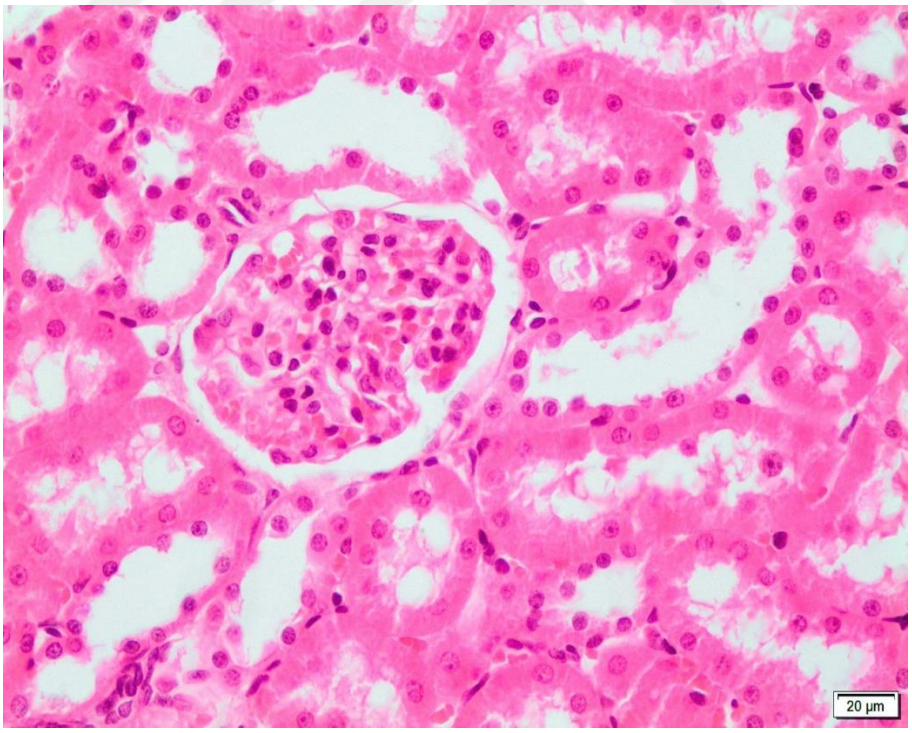


**Şekil 4.18.** Nefrolitiazis+Kefir grubu. Böbreğin neredeyse normal görünüme benzer daha yakın görünümü. HE.

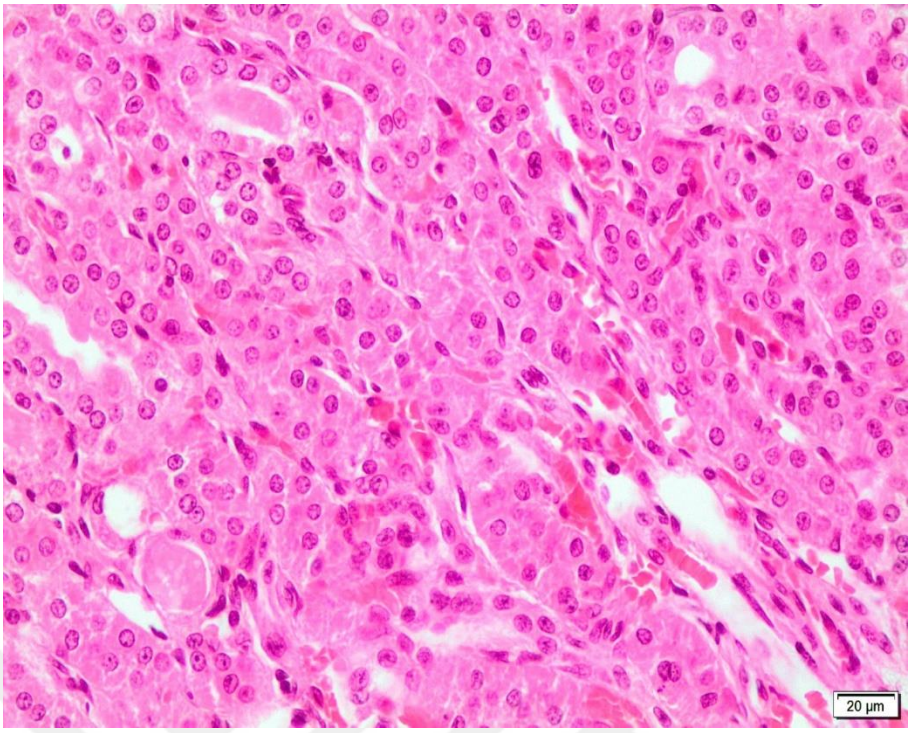


**Şekil 4.19.** Nefrolitiazis+Kefir grubu. Tubulus lümeninde hiyalin silindir birikimi. HE.

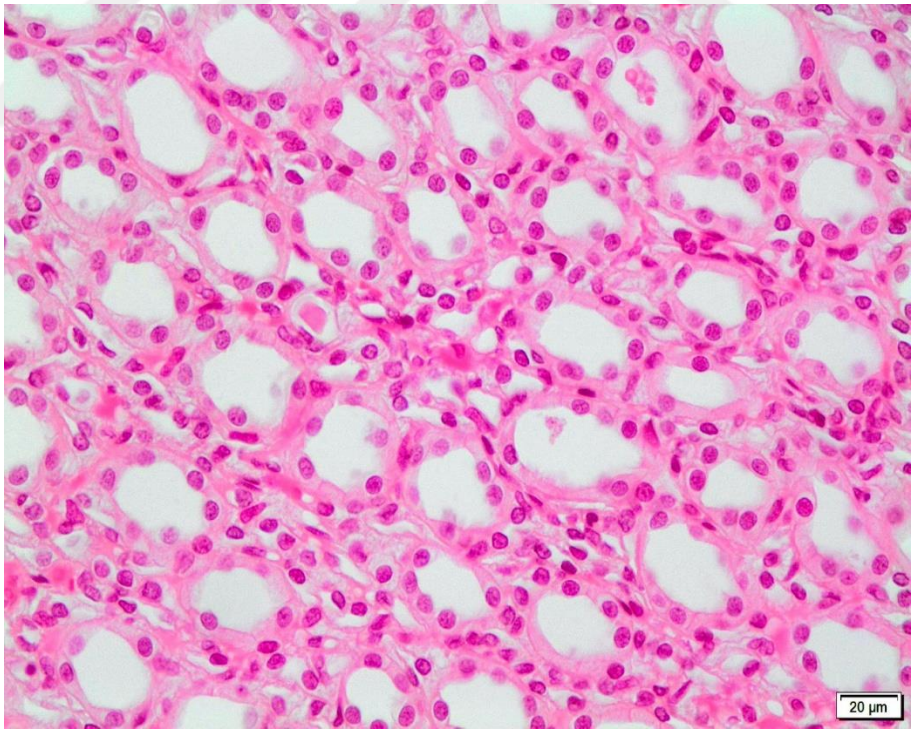


**Şekil 4.20.** Nefrolitiazis+Kefir grubu. Toplayıcı tubulusların neredeyse normale yakın görünümü. HE

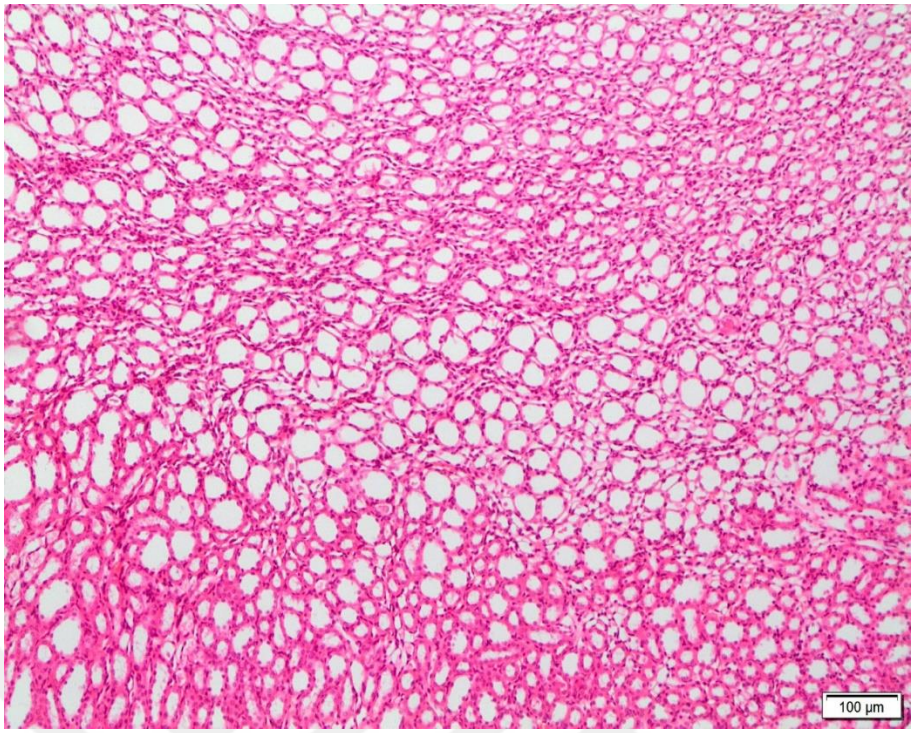


**Şekil 4.21.** Nefrolitiazis+Kefir grubu. Toplayıcı tubulusların neredeyse normale görünümü. HE.

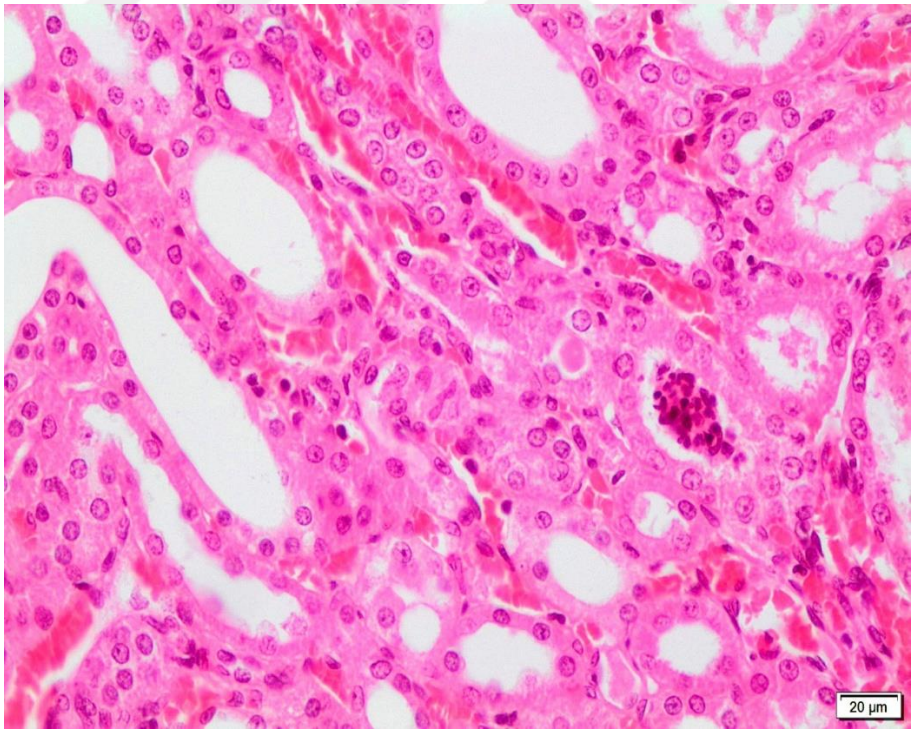


**Şekil 4.22.** Nefrolitiazis+Kefir grubu. Tubulus epitel hücrelerinde dejenerasyon ve nekroz, intertübüler kapillerde hiperemi, Tubulus lümeninde dilatasyon, tubulus lümeninde epitel ve yangısel hücrelerden oluşan tıkaç. HE.

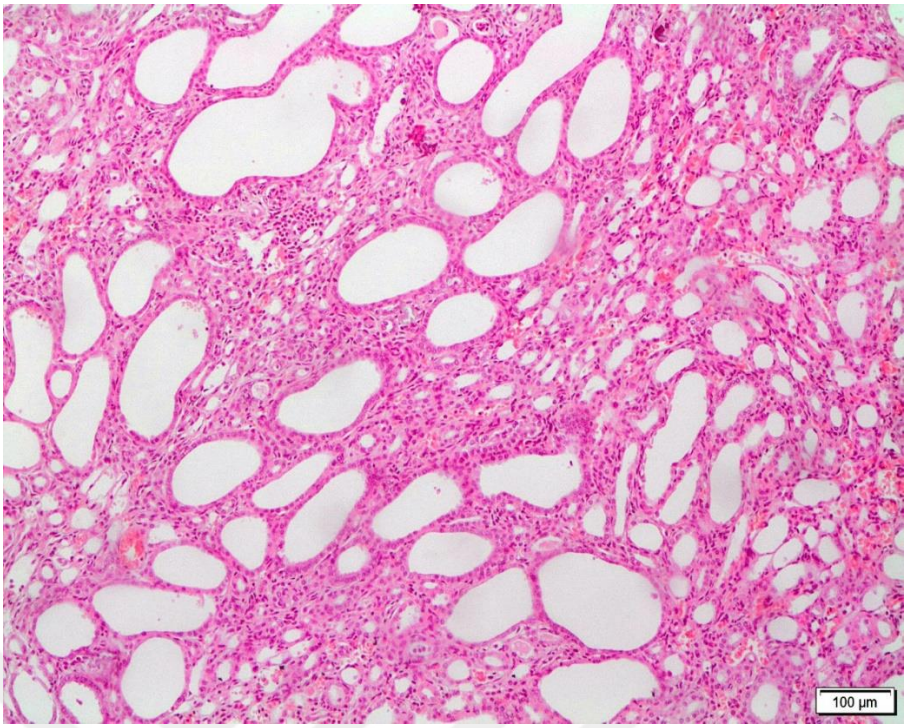


**Şekil 4.23.** Nefrolitiazis+Kefir grubu. Tubuluslarda kistik dilatasyon, yangısel hücre infiltrasyonu ve hiperemi. HE.

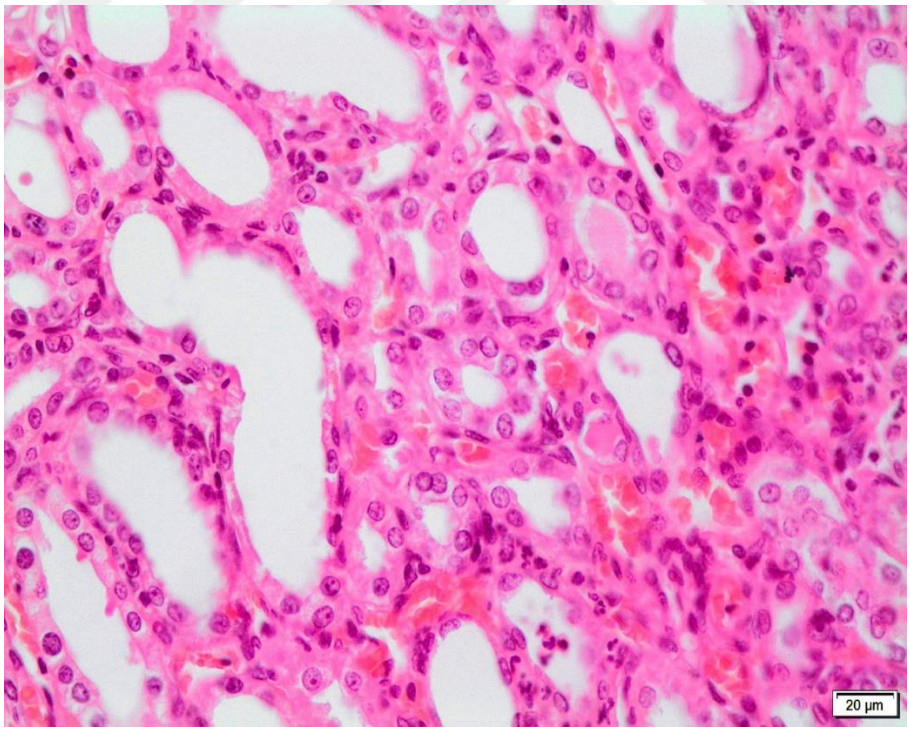


**Şekil 4.24.** Nefrolitiazis+Kefir grubu. Tubuluslarda hafif dilatasyon ve hiperemi. HE.

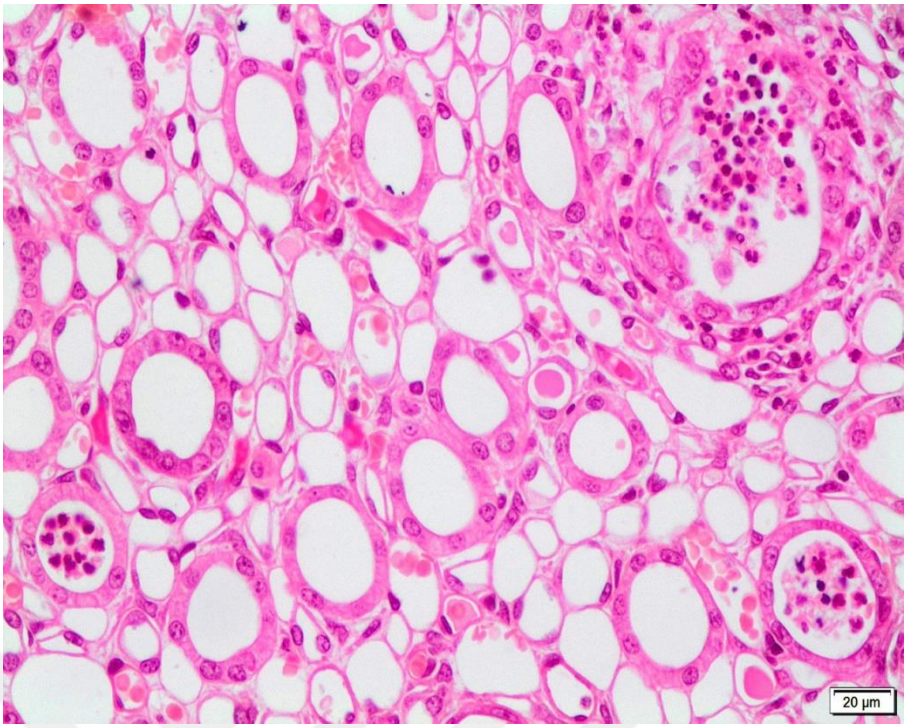


**Şekil 4.25.** Nefrolitiazis+Kefir grubu. Bazı tubulus lümeninde epitel ve yangısel hücrelerden oluşan tıkaç ve hiyalin silindirleri. HE.

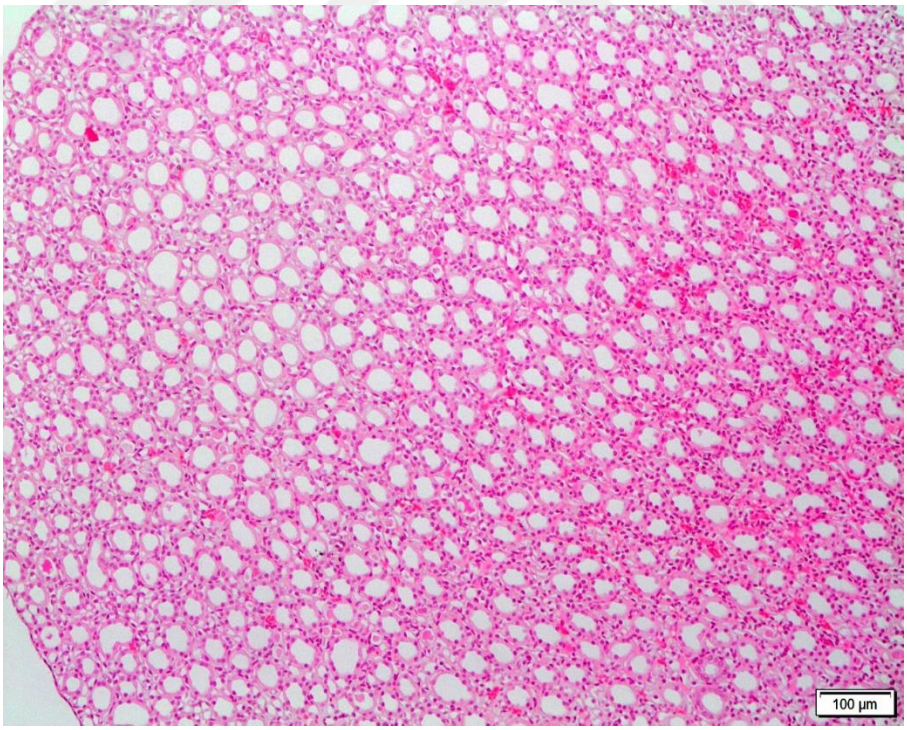


**Şekil 4.26.** Nefrolitiazis+Kefir grubu. Bazı tubuluslarda hafif dilatasyon ve hiperemi. HE.

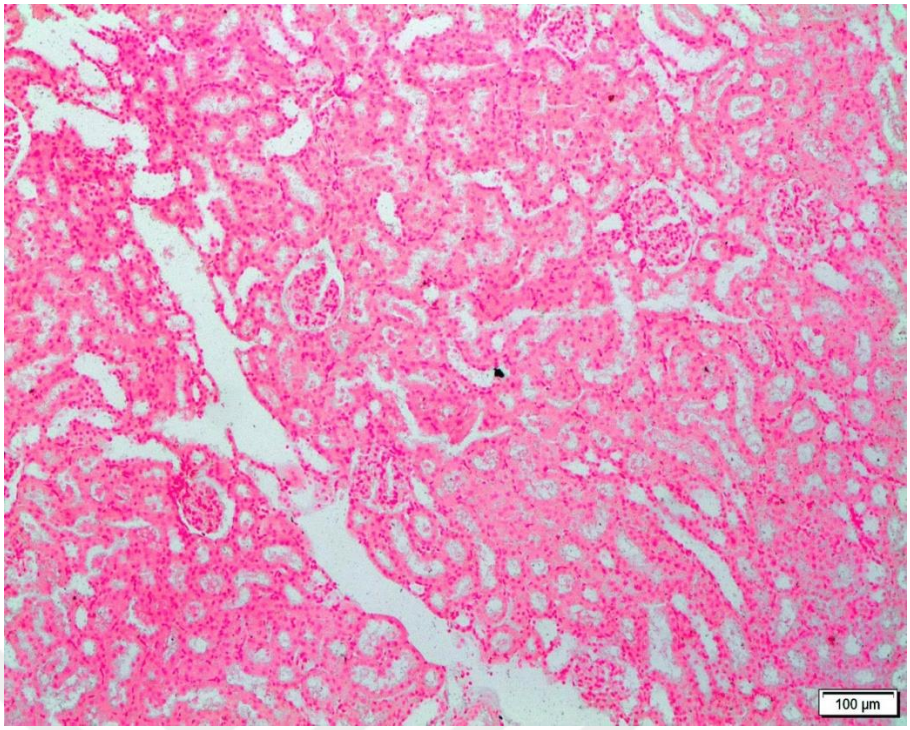


**Şekil 4.27.** Nefrolitiazis+Kefir grubu. Minimal düzeyde siyah CaOx kristalleri. Pizzolato boyama

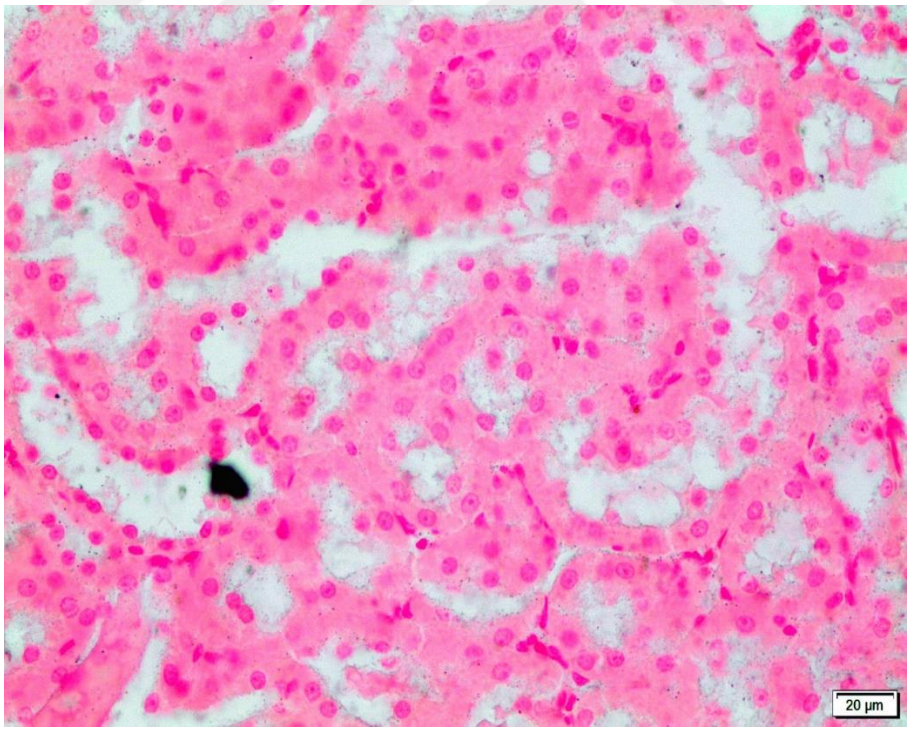


**Şekil 4.28.** Nefrolitiazis+Kefir grubu. Minimal düzeyde siyah CaOx kristallerinin daha yakın görünümü. Pizzolato boyama.

### 4.3.4. Kefir Grubu

Kefir grubuna ait ratların böbrek dokusunun mikroskobik incelenmesinde kontrol grubuna benzer şekilde böbreğin normal histolojik yapıda olduğu ve herhangi bir histopatolojik bulgu oluşmadığı gözlendi (Şekil 4.29, Şekil 4.30). Pizzolato boyamada da bu grupta herhangi bir kristal oluşumu izlenmedi (Şekil 5.31).

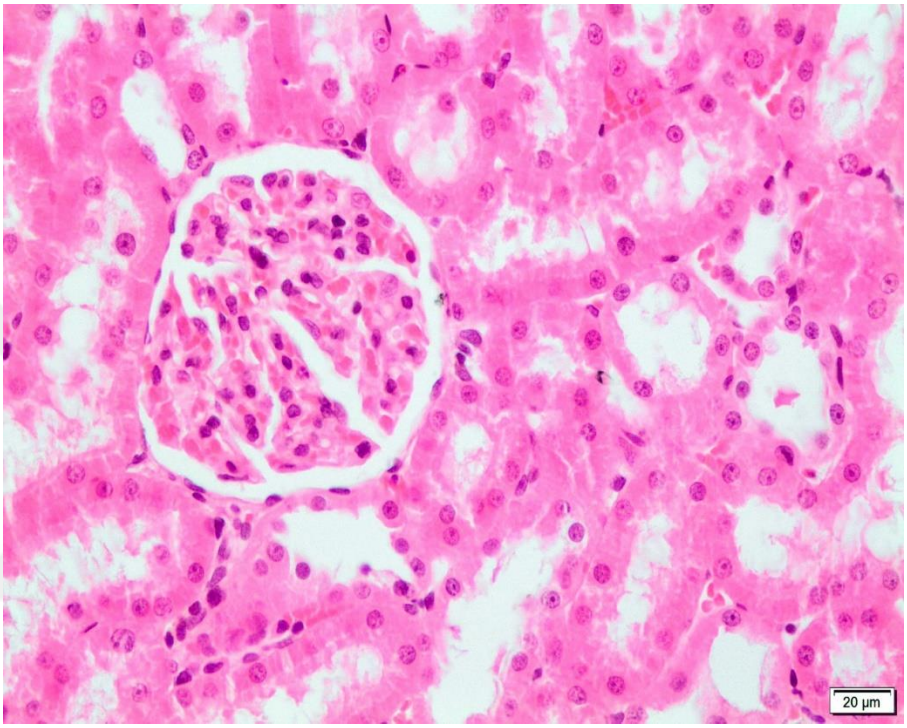


**Şekil 4.29.** Kefir grubu. Böbreğin normal histolojik yakın görünümü. HE.

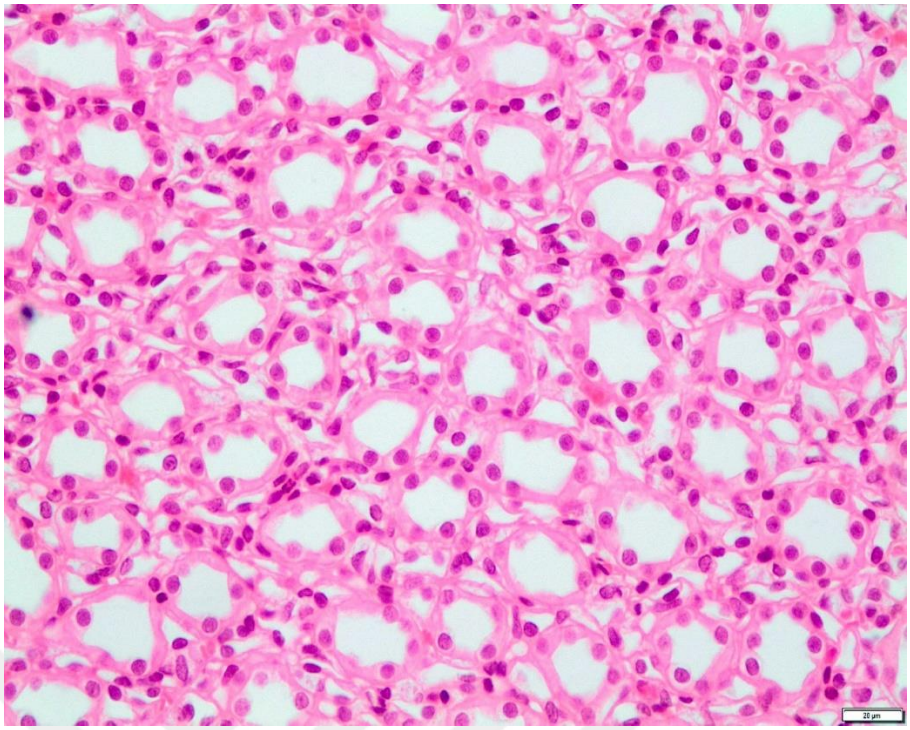

**Şekil 4.30.** Kefir grubu. Normal histolojik görünümü. HE.

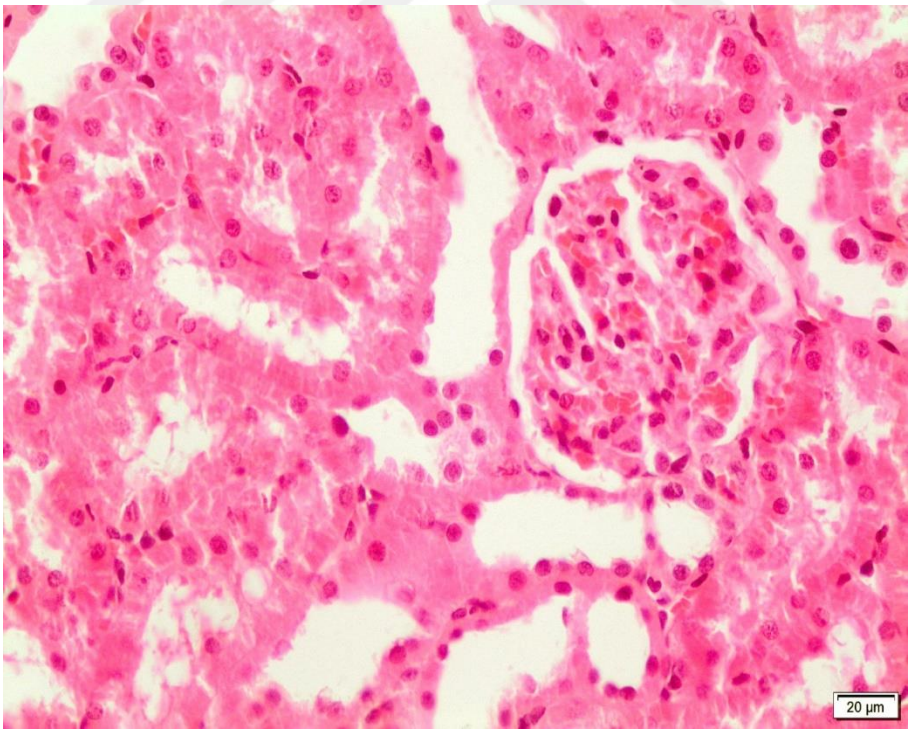


**Şekil 4.31.** Kefir grubu. Pizzolato boyama

**Çizelge 4.3.** Böbrek dokusunda görülen histopatolojik bulgular.

| Lezyonlar | Kontrol | Nefrolitiazis | Nefrolitiazis+Kefir | Kefir |
|---|---|---|---|---|
| Tubulus epitelinde dejenerasyon | -/10 | 10/10 | 4/10 | -/10 |
| *Hafif* | - | - | 3 | - |
| *Orta* | - | 6 | 1 | - |
| *İleri* | - | 4 | - | - |
| Tubulus epitelinde nekroz | -/10 | 10/10 | 3/10 | -/10 |
| *Hafif* | - | 7 | 3 | - |
| *Orta* | - | 3 | - | - |
| *İleri* | - | - | - | - |
| Tubulus lümeninde hiyalin silindiri | -/10 | 10/10 | 4/10 | -/10 |
| *Hafif* | - | - | 2 | - |
| *Orta* | - | 4 | 2 | - |
| *İleri* | - | 6 | - | - |
| Yangısal hücre infiltrasyonu | -/10 | 10/10 | 4/10 | -/10 |
| *Hafif* | - | 2 | 3 | - |
| *Orta* | - | 5 | 1 | - |
| *İleri* | - | 3 | - | - |
| Glomeruler atrofi | -/10 | 10/10 | 3/10 | -/10 |
| *Hafif* | - | 3 | 2 | - |
| *Orta* | - | 5 | 1 | - |
| *İleri* | - | 2 | - | - |
| Tubuler dilatasyon | -/10 | 10/10 | 10/10 | -/10 |
| *Hafif* | - | - | 7 | - |
| *Orta* | - | 3 | 2 | - |
| *İleri* | - | 7 | 1 | - |
| Hiperemi | -/10 | 10/10 | 4/10 | -/10 |
| *Hafif* | - | 2 | 3 | - |
| *Orta* | - | 6 | 1 | - |
| *İleri* | - | 2 | - | - |
| Kristalizasyon | -/10 | 10/10 | 6/10 | -/10 |
| *Hafif* | - | - | 5 | - |
| *Orta* | - | 2 | 1 | - |
| *İleri* | - | 8 | - | - |

### 4.4. İmmunohistokimyasal Bulgular

Epitel-mezenkimal dönüşümün (EMT) tespiti amacıyla yapılan boyamada rol alan TGF-β1 expresyonu tubul epitellerinde kontrol ve sadece kefir verilen gruplarda gerçekleşmediği izlendi. Nefrolit grubunda TGF-β1 expresyonu orta/ileri derecede gerçekleşirken Nefrolit+Kefir grubunda Nefrolit grubuna göre daha hafif düzeyde gerçekleştiği izlendi. İmmunohistokimyasal incelemede, gruplarda gözlenen TGF-β1 expresyonu (Şekil 4.32, Şekil 4.33, Şekil 4.34, Şekil 4.35, Şekil 4.36) sunulmuştur.

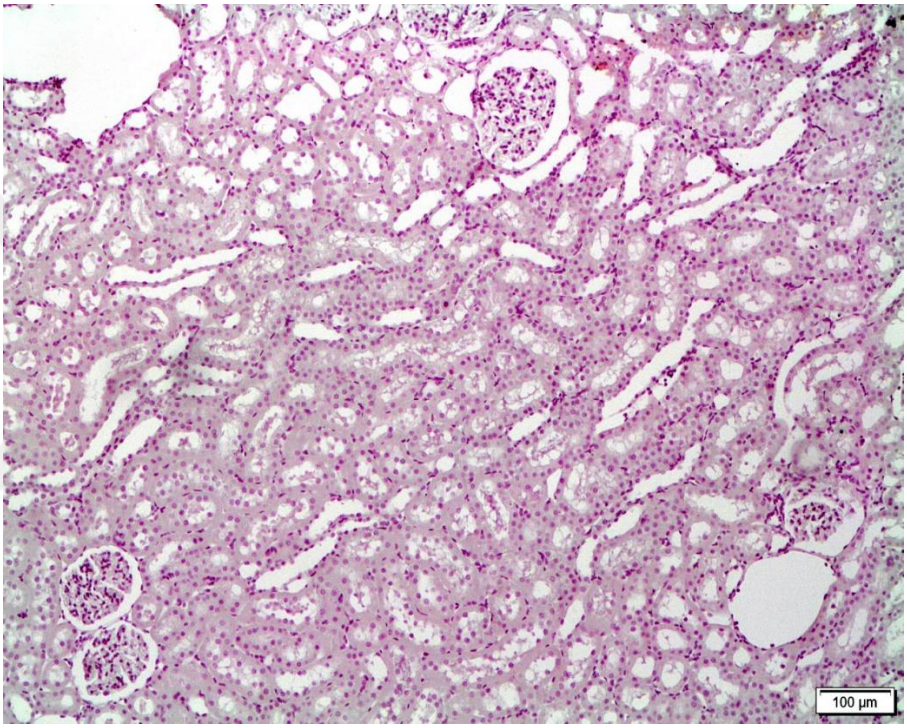


**Şekil 4.32.** Kontrol grubu. Negatif TGF-β1 ekspresyonu. İmmunperoksidaz.

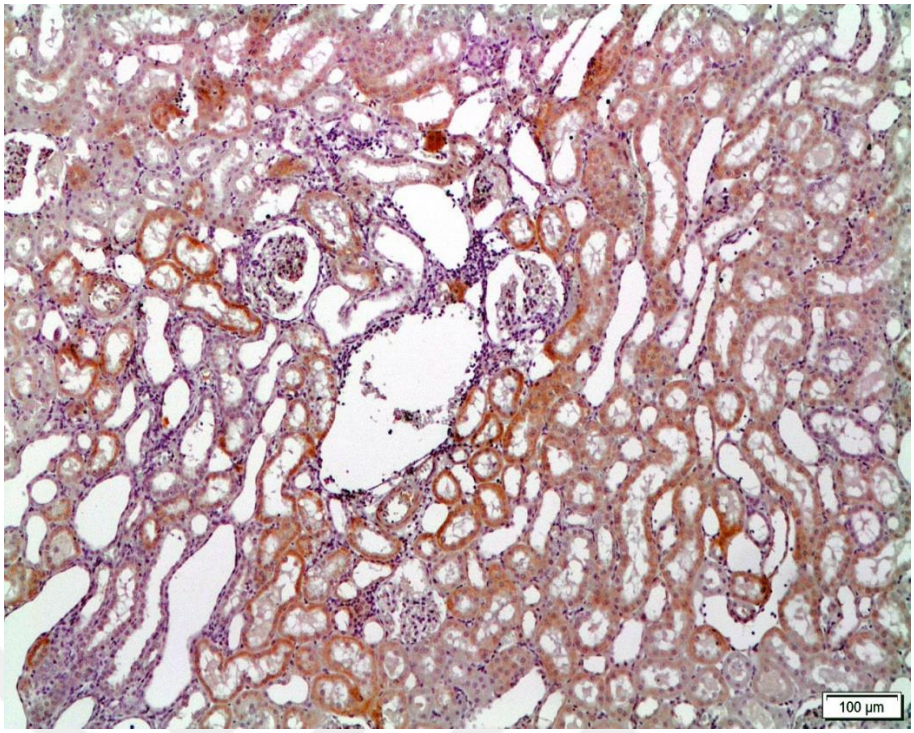


**Şekil 4.33.** Nefrolit+Kefir grubu. Güçlü TGF-β1 ekspresyonu. İmmunperoksidaz.

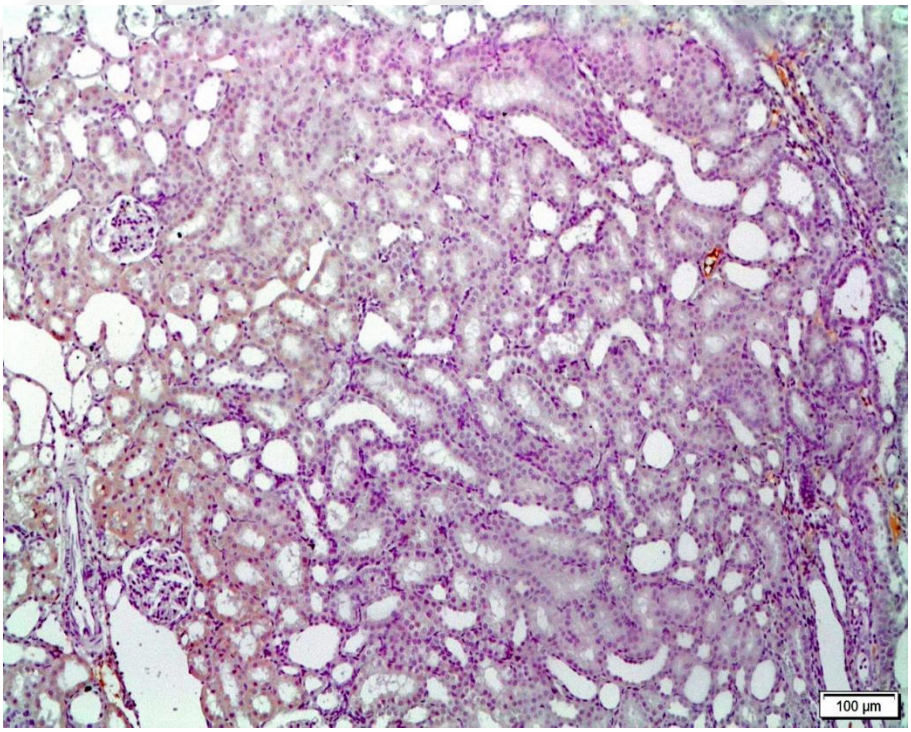


**Şekil 4.34.** Nefrolit+Kefir grubu. Zayıf TGF-β1 ekspresyonu. İmmunperoksidaz

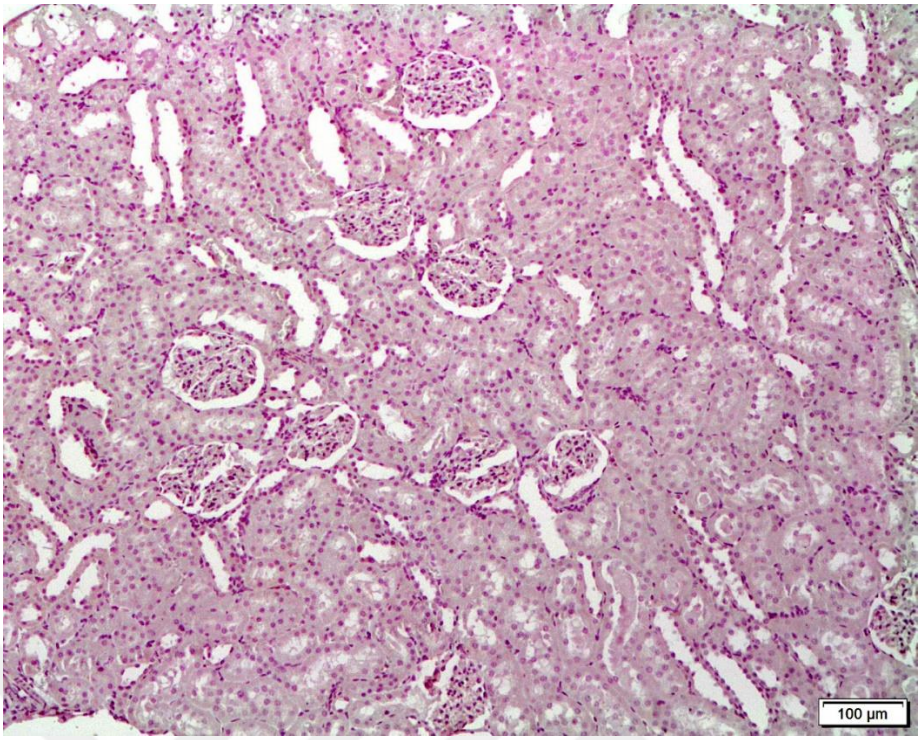


**Şekil 4.35.** Kefir grubu. Negatif TGF-β1 ekspresyonu. İmmunperoksidaz.

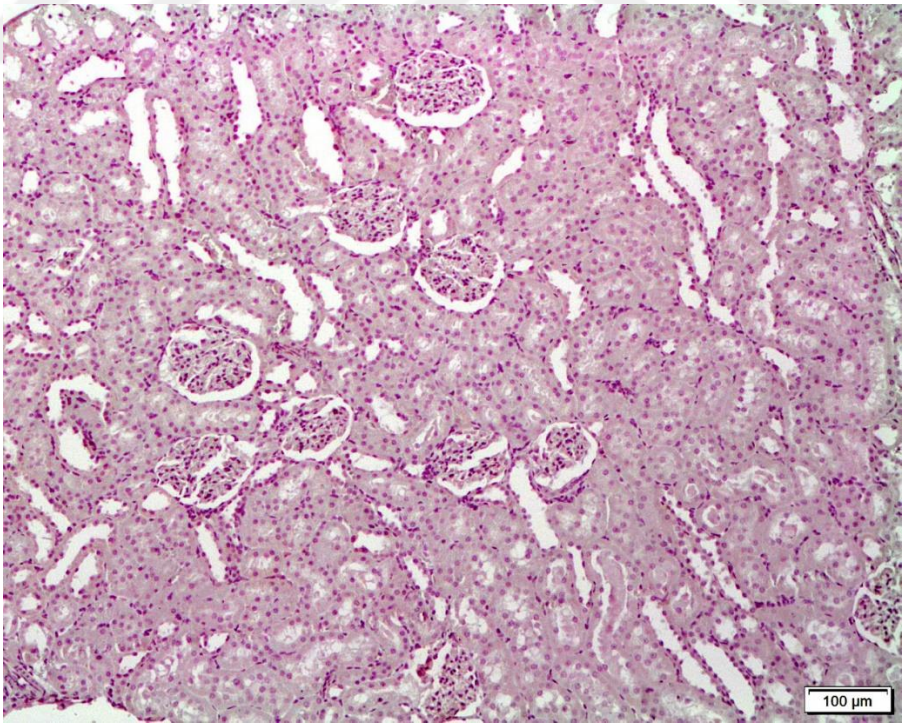


**Şekil 4.36.** Kefir grubu. Negatif TGF-β1 ekspresyonu. İmmunperoksidaz.

# 5. TARTIŞMA

Nefrolitiazis, yani böbrek taşı hastalığı, böbrek toplayıcı sisteminde mineral ve organik bileşiklerin anormal bir şekilde birikerek kristalize olması sonucu taş oluşumu ile karakterize edilen ve klinikte yaygın görülen bir üriner sistem patolojisidir. Nefrolitiazis, prevalansı giderek artan önemli bir ürolojik hastalıktır (Sakhaee ve ark. 2012; Türk ve ark. 2016). Epidemiyolojik veriler, bu hastalığın dünya genelinde yetişkin nüfusun yaklaşık %10–15'ini yaşamlarının bir döneminde etkilediğini ve özellikle erkeklerde kadınlara oranla daha yüksek görüldüğünü göstermektedir (Scales ve ark. 2012). Nefrolitiazisin en yaygın tipi, tüm olguların %70–80'ini oluşturan kalsiyum oksalat (CaOx) taşlarıdır (Daudon ve ark. 2018). Taş oluşumunun patofizyolojisi, idrarın supersaturationu, kristallerin agregasyonu, böbrek tübüllerinde hücresel hasar ve inflamasyon gibi karmaşık mekanizmaların bir arada rol aldığı çok aşamalı biyofiziksel ve biyokimyasal mekanizmaları içerir (Khan 1997). Bu süreçlerde idrar pH'ı, iyonik güç, inhibitör ve promotör moleküllerin varlığı gibi çeşitli faktörler rol oynamaktadır (Sakhaee ve ark. 2012). Özellikle oksalat ve kalsiyum konsantrasyonundaki artış, CaOx kristallerinin oluşumunu tetikleyen temel unsurlar arasında yer alır (Khan ve Canales 2009). Deneysel nefrolitiazis modelleri, böbrek taşı oluşum mekanizmalarının anlaşılması, patofizyolojik süreçlerin aydınlatılması ve yeni tedavi stratejilerinin geliştirilmesi amacıyla yaygın olarak kullanılmaktadır. Bu modeller, in vivo hayvan deneyleri ve in vitro hücre kültürü sistemleri olmak üzere iki ana grupta incelenmektedir (Khan 2018). En sık kullanılan in vivo modellerden biri, rat veya farelere etilen glikol (EG) ve çoğu zaman amonyum klorür (AC) verilerek idrarda oksalat seviyesinin yükseltilmesi ve kalsiyum oksalat kristallerinin böbreklerde çökelmesinin sağlanmasıdır (Fan ve ark. 1999). EG + AC modeli, insan nefrolitiazisinde görülen biyokimyasal ve histopatolojik değişiklikleri yüksek doğrulukla taklit etmesi nedeniyle "altın standart" olarak kabul edilmektedir (Soundararajan ve ark. 2006). Diğer yaklaşımlar arasında hiperoksalüri oluşturmak için potasyum oksalat veya sodyum oksalat uygulamaları, sistinüri modelinde sistin taşlarının indüklenmesi ve ürik asit taşları için pürin metabolizmasını artırıcı diyetler yer almaktadır (Alelign ve Petros 2018). Ayrıca, kalsiyum oksalat kristallerinin doğrudan renal tübüler hücre kültürlerine eklenmesiyle hücresel düzeyde taş oluşum süreçleri

incelenebilmektedir (Khan 2014). İnsanlarda nefrolitiazis oluşumunu in vivo olarak doğrudan incelemek etik ve metodolojik zorluklar içerdiğinden, araştırmalarda sıklıkla deneysel hayvan modelleri kullanılmaktadır (Khan 1997). Rat modelleri, fizyolojik ve biyokimyasal açıdan insan böbrek fonksiyonlarına yakınlıkları, kolay temin edilmeleri ve maliyet etkinlikleri nedeniyle yaygın şekilde tercih edilmektedir (Selvam ve Kalaiselvi 2003). Deneysel nefrolitiazis modelleri, bu patofizyolojiyi anlamak ve etkili tedavi stratejileri geliştirmek için temel araçlardır. Bu modellerden en yaygın kullanılanların başında etilen glikol (EG) + amonyum klorür (AC) uygulanmasıdır. Etilen glikol (EG) sıçanlara verildiğinde, karaciğerde alkol dehidrogenaz aracılığıyla glikolaldehit ve daha sonra glikolik asit ve glikoksalik asit metabolitlerine dönüşür. Glikoksalik asit, oksidatif yolla oksalata çevrilir ve böbreklerde CaOx kristallerinin oluşumunu tetikler (Cunningham ve ark. 2016; Satapathy ve ark. 2025). EG ile oluşturulan nefrolitiazis modeli, CaOx taşlarının hem intratübüler hem de interstisyel birikimlerini histolojik olarak net biçimde göstermesi bakımından güvenilir bir yöntemdir (Fan ve ark. 1999). EG ile birlikte amonyum klorür (AC) uygulanması, idrar pH'ını asidifiye ederek oksalat çökelmesini hızlandırır ve taş oluşum süresini kısaltır (Selvam ve Kalaiselvi 2003). Bu kombinasyon, kısa süreli deneylerde CaOx nefrolitiazisini indüklemede yüksek başarı oranına sahiptir. AC'nin oluşturduğu metabolik asidoz, idrarın tampon kapasitesini düşürerek kalsiyum oksalat kristallerinin çözünürlüğünü azaltır (Atmani ve ark. 2003). Böylece, hem biyokimyasal parametrelerde hem de histopatolojik bulgularda belirgin taş formasyonu gözlenir. Bu nedenle EG+AC kombinasyonu, laboratuvar ortamında kalsiyum-oksalat nefrolitiazisinin hızlı, güvenilir ve yeniden üretilebilir bir şekilde oluşturulmasına olanak sağlar (Macarini ve ark. 2024). EG + AC modeli, sadece taş oluşum mekanizmalarını incelemek için değil, aynı zamanda yeni farmakolojik ve fonksiyonel gıda müdahalelerinin (ör. probiyotikler, bitkisel ekstraktlar, antioksidanlar) etkinliğini test etmek amacıyla da yaygın olarak kullanılmaktadır (Havagiray ve ark. 2010; Khan 2014). Bu modelde biyokimyasal olarak kan üre azotu (BUN), kreatinin, elektrolitler ($Ca^{2+}$, $Na^{+}$, $K^{+}$), fosfor ve ürik asit düzeyleri ile histolojik olarak tubulointerstisyel hasar, CaOx kristal birikimi ve fibrozis göstergeleri değerlendirilir. Bu nedenle, EG + AC ile indüklenen nefrolitiazis modeli, hem patofizyolojik süreçlerin anlaşılmasına hem de potansiyel tedavi ve korunma stratejilerinin geliştirilmesine katkı sağlayan güvenilir ve tekrarlanabilir bir deneysel yaklaşımdır (Cunningham ve ark. 2016; Patel ve ark. 2022). Yapılan bu deneysel çalışmada

EG + AK ile indüklenen nefrolitiazis modelinde bir probiyotik olan kefirin kristal/taş oluşumunu önlemedeki etkisi biyokimyasal ve histopatolojik olarak araştırıldı.

Ratlarda ya EG tek başına yada EG+AC ile indüklenen nefrolitiazis modellerinde araştırmacılar genellikle benzer ve farklı dozlarda kombine kullanılarak kristal oluşturulduğu bildirilmiştir. Araştırmacılar bu maddeleri genellikle içme suyuna katarak kullanımını tercih etmişlerdir. Yapılan çalışmalarda içme suyuna katılan %0.75 EG, %1 amonyum klorür ile birlikte verildiğinde 7 günde kristal oluştuğu bildirilmiştir (Bano ve ark. 2018; Bawari ve ark. 2018), Ancak sadece EG'nin tek başına %0.75 oranında verildiğinde 28 günde ancak kristal oluştuğu da belirtilmiştir (Moriyama ve ark. 2009; Saha ve ark. 2013; Lulat ve ark. 2016; Sharma ve ark. 2017). Mardani ve ark. ratlarda %0, 2, %0, 4, %0, 8 ve %1, 6'lık EG dozlarını uygulayıp etkisini araştırmışlar ve EG miktarının artışı ile üriner oksalat atılımının doğru orantılı olarak arttığını ve bu durumun doza bağlı olarak böbreklerde kristilazsizyona neden olmasıyla meydana geldiğini vurgulamışlardır (Mardani ve ark. 2011). Nefrolitiazis hayvan modelleri çalışmasında erişkin erkek sıçanlara %0, 75'lik EG ve %2'lik AC verilmesi ile 3. günde kalıcı kristaluri, 7. günde nefrolitazisin meydana geldiği yine, EG'un tek başına uygulanması ile 12. günde kalıcı kristaluri oluştuğu ve 3 hafta sonrasında ratların böbreklerinde kristal kümelerinin gözlemlendiği belirtilmiştir (Khan, 1997). Patel ve Acharya ve ark. (2020) da 14 günlük %0, 75'lik EG uygulaması sonrasında ratlarda ürolitlerinin oluştuğunu rapor etmişlerdir. Yapılan bu çalışmada da koruyucu bir etki araştırdığımızdan dolayı ve ölüm oranlarını da minimize etmek için 14 gün boyunca içme suyuna % 0, 75 EG ve % 0, 75 AK verilen ratların tamamında kontrol grubuna göre istatistiksel olarak anlamlı yüksek derecede böbreklerde CaOX kristalleri saptanmış ve yukarıda bildirilen araştırmacılar dahil EG + AK kombinasyonu ile yapılan deneysel çalışmalar ile uyumlu bulunmuştur.

Etilen glikol (EG) zehirlenmesi, hem insan hem de deneysel hayvan modellerinde böbrekler üzerinde belirgin nefrotoksik etkilere yol açan, metabolizması sonucu oluşan toksik ara ürünlerin doğrudan ve dolaylı mekanizmalarıyla hücresel hasar meydana getiren bir durumdur (Doğan ve Güneş 2020). Etilen glikol (EG) zehirlenmesi nedeniyle, hem klinik hem de deneysel modellemelerde karşılaşılan ciddi nefrotoksisite sonucu böbrek üzerinde önemli histopatolojik etkileri ortaya çıkar. EG alımından sonra alkol dehidrogenaz tarafından glikolaldehite, ardından aldehit dehidrogenaz ile glikolik asite ve sonrasında laktik asit dehidrogenaz ile gliksilik asit ve oksalik aside dönüşmesi, nefrotoksisitenin

temelini oluşturur (Jacobsen ve McMartin 1986; Brent 2001; Iqbal ve ark. 2022). Özellikle oksalik asidin kalsiyum ile birleşerek kalsiyum oksalat kristallerini oluşturması, bu kristallerin böbrek tübüllerinde birikmesi ve mekanik tıkaç etkisi, nefropatinin ana histopatolojik özelliğidir (Iqbal ve ark. 2022). Deneysel EG modellerinde böbreklerde görülen başlıca histopatolojik bulgular, korteks ve medullada yaygın tübüler dejenerasyon, nekroz, intratübüler kristal depozitleri, interstisyel ödem ve inflamatuar hücre infiltrasyonu ile glomerüler yapıda sekonder değişiklikler olarak ifade edilmiştir (Kenneth McMartin 2009; Li ve McMartin 2009; Diab ve ark. 2012). Akut fazda, özellikle proksimal tübüllerde epitel hücrelerinde vakuolizasyon, sitoplazmik şişme ve bazen hyalin damlacıklar gözlenir; lümenler kalsiyum oksalat monohidrat veya dihidrat kristalleri ile doludur ve bu kristaller polarizan mikroskopta karakteristik çift kırılma özelliği sergiler (Patel ve Acharya 2020; Elghouizi ve ark. 2022). Kristallerin sivri uçlarının tübüler epitelde mekanik travmaya yol açması, bazal membranın bozulmasına ve luminal hücre döküntülerine neden olur; bu da hem obstrüksiyon hem de ilave inflamatuar yanıtı tetikler (Khan ve ark. 1990; Khan 1995). Kronik faza ilerleyen modellerde, devam eden kristal birikimi ve oksidatif stres, interstisyel fibrozis ve tübülointerstisyel skar gelişimine yol açar; bu da kalıcı böbrek fonksiyon kaybı ile sonuçlanır (Evan ve ark. 2005; Tsujihata 2008; Gaikwad ve ark. 2025). EG'ye bağlı histopatolojik değişikliklerin şiddeti, verilen doz ve süresine, sıklıkla kullanılan yardımcı indükleyici ajanlara (ör. amonyum klorür ile idrar asidifikasyonu) ve hayvanın türüne/yaşına bağlı olarak değişir (Khan 1997; Chen ve ark. 2020; Satapathy ve ark. 2025). Wistar ratlarda yapılan 14–28 günlük EG maruziyet çalışmalarında, kortikal bölgede proksimal tübül epitelinde belirgin hücre nekrozu, bazal membran sürekliliğinde bozulma ve çok sayıda intratübüler kristal rapor edilmiştir (Selvam 2002; Atmani ve ark. 2003; Patel ve ark 2022). İnterstisyel alanlarda mononükleer hücre infiltrasyonu (lenfosit, makrofaj) ve bazen polimorfonükleer hücreler gözlenmiş; bu infiltrasyonun şiddeti kristal yükü ile korele bulunmuştur (Diab ve ark. 2012; Gaikwad ve ark. 2025). EG modelinde glomerüler değişiklikler genellikle sekonderdir ve ileri dönemde glomerüler skleroz, mezangial matriks artışı ve Bowman kapsülünde kalınlaşma şeklinde kendini gösterir (Diab ve ark. 2012). Yapılan bu çalışmada, 14 günlük EG + AC'ye maruziyet sonrasında, yukarıda araştırmacıların bildirdikleriyle uyumlu olarak, böbreklerde özellikle kortikal bölgede proksimal tübül epitelinde belirgin dejenerasyon, vakuolizasyon ve fokal nekroz alanları; intratübüler lümenlerde yoğun kalsiyum oksalat kristal birikimi; interstisyel alanda lenfosit

ve makrofajlardan zengin mononükleer hücre infiltrasyonu, bazal membran bütünlüğünde yer yer kesintiler ve tübül epitel hücrelerinin lümene dökülmesi gibi tipik nefrotoksisite bulguları saptanmıştır. Bu histopatolojik değişiklikler, etilen glikol metabolitlerinden özellikle oksalik asidin kalsiyum ile birleşerek oluşturduğu kalsiyum oksalat kristallerinin mekanik tıkaç etkisi ve kristal uçlarının epitel dokuda oluşturduğu travmanın yanı sıra, oksalatın neden olduğu oksidatif stres ve inflamatuar yanıtın tetiklediği hücresel hasarla da ilişkilendirilebilir; bu bağlamda, yüksek oksalat ve CaOx kristallerine maruz kalan renal epitel hücrelerinin aşırı ROS üretimiyle hasar görüp inflamasyon tetiklendiği bildirilmiştir (Khan 2014), ve kristallerin renal tübüler hücrelerde ROS artışı ve oksidatif stres yoluyla hücre hasarına neden olduğu da vurgulanmıştır (Thamilselvan ve ark. 2000; Boonla 2018). Literatürde de benzer şekilde, deneysel EG nefropatisinde tübüler lümenlerde çift kırılma özelliği gösteren monohidrat ve dihidrat kristallerin varlığı, proksimal tübüllerde granüler dejenerasyon, piknozis, sitoplazmik eozinofili artışı ve interstisyel alanlarda inflamatuar infiltratın, modelin karakteristik histopatolojik bulguları olduğu bildirilmiştir (Evan ve ark. 2005; Khan 2014). Ayrıca, bu lezyonların şiddetinin maruziyet süresi ve EG dozuyla paralel olarak arttığı, uzun süreli maruziyetlerde ise interstisyel fibrozis ve glomerüler skleroz gibi kalıcı yapısal değişimlerin ortaya çıktığı belirtilmektedir (Khan 1995; Tunç ve ark. 2005; Elghouizi ve ark. 2022). Bizim bulgularımız da bu tanımlamalarla uyumlu olup, EG + AC ile oluşturulan nefrolitiazis modelinde, kristal varlığının hem mekanik hem de biyokimyasal hasar mekanizmalarını eş zamanlı olarak devreye sokarak böbrek dokusunda yapısal bütünlüğü bozduğunu göstermektedir. Etilen glikol (EG) ile indüklenen deneysel nefrolitiazis modeli üzerinde yapılan çalışmalar alternatif tıp uygulamalarının terapötik potansiyelini göstermektedir. Özellikle bitkisel ekstraktlar, probiyotikler ve antioksidan bileşikler, EG'ye bağlı nefrolitiazisde böbrek fonksiyonlarının korunmasında ve histopatolojik lezyonların düzeltilmesinde umut vadeden seçeneklerdir (Butterweck ve Khan 2009). Örneğin, Tribulus terrestris (Kamboj ve ark. 2011), Phyllanthus amarus *(*Eweka ve Enogieru, 2011) ve Phyllanthus niruri (Barros ve ark. 2006) gibi bitkilerin taş oluşumunu azaltıcı etkileri, idrardaki kalsiyum ve oksalat atılımını dengeleyerek ve kristal birikimini sınırlayarak ortaya konmuştur. Probiyotikler de oksalat metabolizmasını modüle ederek bağırsak-böbrek ekseninde taş oluşumuna katkıda bulunan mekanizmaları dengelemekte ve EG ile indüklenen nefrolitiazisde histolojik hasarı azaltabilmektedir. Ayrıca, geleneksel olarak kullanılan bazı fitoterapötik ajanların inflamatuvar sitokinleri baskılayarak ve

antioksidan savunmayı güçlendirerek böbrek dokusunu koruduğu ifade edilmiştir (Wigner ve ark. 2022). Bu araştırmalar alternatif tıp yaklaşımlarının, EG maruziyetiyle indüklenen nefrolitiazisde konvansiyonel tedavilerin yanında destekleyici olarak değerlendirilebilecek potansiyel stratejiler sunduğunu, özellikle antioksidan, antiinflamatuvar ve nefroprotektif mekanizmalar üzerinden böbrek taşlarının önlenmesinde ve histopatolojik lejyonların iyileşmesinde önemli katkılar sağladığını göstermiştir. Yapılan birçok çalışmanın histopatolojik bulgularıyla uyumlu olarak yapılan bu çalışmada da etilen glikol (EG) ile oluşturulan deneysel nefrolitiazis modeli, böbrek tübüllerinde kalsiyum oksalat kristallerinin birikimi sonucu epitel hücre hasarı, tübüler dilatasyon, interstisyel ödem, inflamatuvar hücre infiltrasyonu ve ilerleyen dönemlerde fibrozis gibi özgün histopatolojik değişikliklerle karakterizeolduğu görülmüştür (Mardani ve ark. 2011; Diab ve ark. 2012; Albayrak ve ark. 2013; Gaikwad ve ark. 2025). Bu modelde ortaya çıkan oksidatif stres ve inflamasyon, böbrek dokusundaki morfolojik hasarın en önemli belirleyicileri olarak kabul edilmektedir. Kefirin bu histopatolojik lezyonları iyileştirici etkisi, içerdiği probiyotik mikroorganizmalar (Lactobacillus, Bifidobacterium vb.), biyolojik aktif peptitler, polisakkaritler ve fenolik bileşikler aracılığıyla gerçekleşmektedir. Yapılan spinal kord ve merkezi sinir sistemi yaralanması çalışmalarında kefirin antioksidan savunma sistemini güçlendirdiği, süperoksit dismutaz (SOD), katalaz (CAT) ve glutatyon (GSH) gibi enzimlerin düzeylerini artırdığı, böylece oksidatif hasarı azalttığı gösterilmiştir (Guven ve ark. 2015; Silva ve ark. 2022). Bunun yanı sıra kefirin, NLRP3 inflammasom aktivitesini baskılayarak proinflamatuvar sitokinlerin (TNF-α, IL-1β) salınımını azalttığı ve bu sayede tübüler dejenerasyon ile interstisyel inflamasyonun hafiflediği rapor edilmiştir. Diyabetik nefropati modellerinde kefir uygulamasının, böbrek glomerüllerinde ve tübüllerinde görülen histopatolojik bozulmayı azalttığı, bazal membran kalınlaşmasını ve hücresel nekrozu sınırladığı bildirilmiştir (Farnworth 2005; Chen ve ark. 2019). EG+AK ile indüklenen bu nefrolitiazis modelinde de kefir, oksalat kaynaklı epitel hasarını ve kristal-tübül etkileşimine bağlı inflamasyonu azaltarak histolojik düzeyde iyileşme sağladığı görülmüştür. Ayrıca probiyotiklerin bağırsak mikrobiyotasını modüle ederek oksalat metabolizmasını düzenlediği ve böylece böbrekte taş oluşumunu kolaylaştıran metabolik ortamı iyileştirdiği de düşünülmektedir. Sonuç olarak, kefirin antioksidan, antiinflamatuvar ve immünomodülatör özellikleri, EG maruziyetiyle indüklenen nefrolitiazis modelinde görülen histopatolojik lezyonların iyileştirilmesinde önemli bir rol oynamakta; bu etkinin hem

oksidatif stresin azaltılması hem de inflamatuvar yanıtın baskılanması yoluyla gerçekleştiği düşünülmektedir.

Etilen glikol (EG) maruziyetine bağlı nefrotoksisite modellerinde böbrek dokusunda meydana gelen oksidatif stres, patogenezde merkezi bir rol oynamakta olup bu sürecin en önemli biyokimyasal göstergeleri arasında malondialdehit (MDA), indirgenmiş glutatyon (GSH), glutatyon peroksidaz (GSH-Px) ve katalaz (CAT) yer almaktadır. EG, alkol dehidrogenaz tarafından glikolaldehite, aldehit dehidrogenaz tarafından glikolik aside, ardından gliksilik aside ve oksalik aside metabolize edilir; bu metabolitlerden özellikle glikolik asit ve oksalik asit, mitokondriyal solunum zincirinde elektron sızıntısına ve reaktif oksijen türlerinin (ROS) aşırı üretimine neden olur (Boonla 2018; Patel ve ark. 2022). ROS birikimi, membran fosfolipitlerindeki çoklu doymamış yağ asitlerini hedef alarak lipid peroksidasyonu başlatır ve bu süreçte MDA gibi toksik aldehitler oluşur. MDA, tiyobarbitürik asit reaktif maddeler (TBARS) testi ile ölçülen, membran hasarının yaygın olarak kullanılan bir göstergesidir. Deneysel EG nefropatisi çalışmalarında, MDA düzeylerinin kontrol gruplarına göre %40–80 oranında arttığı, bu artışın histopatolojik hasar şiddeti, intratübüler kalsiyum oksalat kristal yoğunluğu ve interstisyel inflamasyon skorları ile pozitif korelasyon gösterdiği bildirilmiştir (Khan 2005; Khan 2012; Khan 2014; Khan 2025). MDA düzeylerindeki yükselme, lipid peroksidasyonunun ilerlemesi ve hücre membran bütünlüğünün bozulması ile açıklanırken, bu duruma antioksidan savunma sisteminin zayıflaması eşlik eder. GSH, hücre içi en önemli non-enzimatik antioksidanlardan biri olup, ROS'ları doğrudan nötralize etme ve glutatyon peroksidaz gibi enzimler için kofaktör olarak görev yapma kapasitesine sahiptir (Halliwell ve Gutteridge, 2015). EG maruziyetinde böbrek dokusu GSH düzeyinin belirgin şekilde azaldığı (yaklaşık %30–50) rapor edilmiştir; bu azalma, ROS ile doğrudan reaksiyona girerek okside glutatyon (GSSG) oluşumu, GSH sentezinde kullanılan sistein gibi prekürsörlerin tüketilmesi ve GSH-redüktaz aktivitesinin baskılanması ile ilişkilidir. GSH-Px, hidrojen peroksit ve organik peroksitleri su ve ilgili alkollere dönüştürerek lipid peroksidasyon zincir reaksiyonunu kırar. EG'ye maruz kalan rat böbreklerinde GSH-Px aktivitesinin anlamlı biçimde düştüğü (%20–40) bildirilmiş; bu düşüşün, enzimin hem substrat (GSH) eksikliğinden hem de oksidatif modifikasyona uğramasından kaynaklandığı öne sürülmüştür (Khan 2013; Boonla 2018). Katalaz (CAT) ise özellikle yüksek konsantrasyondaki hidrojen peroksiti su ve oksijene ayrıştırarak oksidatif stresi sınırlayan bir enzimdir; peroksizomlarda lokalizedir ve ROS

yükü altında hızla inaktive olabilir. EG modellerinde böbrek CAT aktivitesinin kontrol gruplarına kıyasla anlamlı şekilde azaldığı (%25–50) ve bu azalmanın MDA düzeylerindeki artışla ters orantılı olduğu rapor edilmiştir (Atmani ve ark. 2003; Mulay ve ark. 2014; Boonla 2018). Bu enzimatik savunma elemanlarındaki düşüş, lipid peroksidasyonunun kontrolsüz ilerlemesine olanak tanır ve histopatolojik olarak proksimal tübül nekrozu, bazal membran bütünlüğünde bozulma, interstisyel ödem ve mononükleer hücre infiltrasyonu gibi bulguların ortaya çıkmasına yol açar (Khan ve Hackett 1987; Evan ve ark. 2005). EG maruziyeti sırasında MDA artışı ve antioksidan savunma azalmasının zaman çizelgesi de patogenezin anlaşılması açısından önemlidir: Akut fazda (3–7 gün) MDA hızla yükselirken GSH, GSH-Px ve CAT aktiviteleri belirgin şekilde azalır; kronik fazda (14–28 gün) MDA yüksek seyretmeye devam eder, ancak antioksidan aktivitelerde kısmi toparlanma görülebilir (Selvam 2002). Deneysel çalışmalarda, çeşitli tedavi veya koruyucu ajanların bu parametreler üzerindeki etkileri incelenmiştir. Örneğin, vitamin E ve C gibi antioksidan vitaminler, MDA düzeylerini anlamlı şekilde düşürüp GSH, GSH-Px ve CAT aktivitelerini artırmış; histopatolojik hasar skorlarında iyileşme sağlamıştır. Bitkisel polifenoller (örneğin Herniaria hirsuta ekstresi) ve flavonoidler (quercetin) de benzer şekilde MDA'yı baskılamış ve antioksidan enzim aktivitelerini desteklemiştir (Atmani ve ark. 2003). Probiyotiklerle yapılan tedavilerde böbrek dokusunda bu parametreler üzerine olumlu etkileri rapor edilmiştir. Özellikle Lactobacillus ve Bifidobacterium türleri, bağırsakta oksalat metabolizmasını düzenleyerek oksalat yükünü azaltmakta, aynı zamanda antioksidan sistemleri güçlendirerek MDA düzeyini düşürüp GSH, GSHPx ve CAT aktivitelerini artırmaktadır (Wigner ve ark. 2022). Yapılan hayvan deneylerinde, probiyotik uygulamasının EG maruziyeti ile indüklenen nefrolitiazisde böbrek dokusunda kalsiyum oksalat kristal birikimini, interstisyel inflamasyonu ve histopatolojik hasarı anlamlı şekilde azalttığı gösterilmiştir. Ayrıca probiyotiklerin bağırsak-böbrek ekseni üzerinden kısa zincirli yağ asitleri üretimini artırarak immün yanıtı düzenlediği, proinflamatuvar sitokinlerin (TNF-α, IL-1β) düzeylerini azalttığı ve oksidatif stresi baskıladığı bildirilmektedir (Wei ve ark. 2021). Klinik olarak da, probiyotik tedavisinin idrarda kalsiyum oksalat doygunluğunu azalttığı ve taş oluşum riskini düşürdüğü rapor edilmiştir (Siener ve ark. 2013). Bu bulgular, probiyotiklerin sadece metabolik düzenleyici değil, aynı zamanda antiinflamatuvar ve antioksidan mekanizmalar aracılığıyla da böbrek dokusunu koruduğunu ortaya koymaktadır (Taheri ve ark. 2024). Tian ve arkadaşlarının (2022) EG ile indüklenen nefrolitiazis

modelinde yaptıkları çalışmada, probiyotik tedavisinin renal dokuda MDA seviyelerini anlamlı ölçüde azalttığı, buna karşılık GSH ve GSHPx düzeylerini yükselttiği gösterilmiştir. Benzer şekilde, Siener ve ark. (2013) probiyotiklerin bağırsak oksalat emilimini azaltarak oksidatif stresin hafiflemesine katkı sağladığını bildirmiştir. Bu veriler ışığında probiyotiklerin, oksidatif hasarın biyokimyasal göstergesi olan MDA'yı baskılayıp, hücresel antioksidan savunmayı güçlendiren GSH, GSHPx ve CAT aktivitelerini artırarak EG'ye bağlı nefrolitiazisde böbrek dokusunu koruyucu rol oynadığı sonucuna varılabilir. Yapılan bu EG+AK kaynaklı nefrolitiazise bağlı oluşan oksidatif stres üzerine kefirin etkilerini inceleyen çalışmada, kefir uygulamasının böbrek MDA düzeyini önemli düzeyde azalttığı, GSH, GSH-Px ve CAT aktivitelerini anlamlı şekilde artırdığı ve bu biyokimyasal iyileşmenin histopatolojik olarak kristal birikimi, tübül dejenerasyonu ve interstisyel inflamasyonun azalması ile uyumlu olduğu gösterilmiştir. Bu veriler, MDA, GSH, GSH-Px ve CAT'in EG+AK'ya bağlı nefrotoksisitenin değerlendirilmesinde hem tanısal hem de tedavi yanıtını izleme açısından önemli biyomarker'lar olduğunu ortaya koymaktadır. Sonuç olarak, deneysel EG+AK maruziyetinde böbrekte MDA düzeyinin artması, GSH, GSH-Px ve CAT aktivitelerinin azalması, oksidatif stresin şiddetini ve antioksidan savunma kapasitesinin tükenmesini yansıtır; bu parametrelerdeki iyileşme, uygulanan tedavinin oksidatif hasarı sınırlama başarısını gösterir.

Etilen glikol +Amonyum klorid maruziyeti, metabolizması sonucu oluşan toksik ara ürünlerin (glikolik asit, gliksilik asit, oksalik asit) hem doğrudan sitotoksik etkileri hem de kalsiyum oksalat kristallerinin oluşturduğu mekanik obstrüksiyon ile karakterize akut ve subakut nefrotoksisiteye neden olur; bu süreçte kan üre azotu (BUN), kreatinin, kalsiyum, fosfor, sodyum, potasyum ve ürik asit düzeyleri önemli biyokimyasal göstergeler olarak değişime uğrar (Patel ve Acharya 2020). EG+AK maruziyetinde BUN düzeylerindeki artış, glomerüler filtrasyon hızının azalmasına bağlı olarak böbreğin azotlu atıkları yeterince uzaklaştıramaması sonucu ortaya çıkar; literatürde EG ile indüklenen nefrolitiazis modellerinde BUN değerinin kontrol grubuna göre 2–5 kat arttığı ve bu artışın histopatolojik olarak belirgin tübüler nekroz ve interstisyel inflamasyon ile korele olduğu bildirilmiştir (Patel ve ark. 2022). Kreatinin düzeyindeki yükselme de benzer mekanizmalarla glomerüler filtrasyonun bozulduğunu gösterir; akut EG zehirlenmesi modellerinde kreatininin %100'ün üzerinde arttığı ve bu artışın deney süresince devam ettiği rapor edilmiştir (Brent 2001; Gaikwad ve ark. 2025). Kreatinin yükselmesi genellikle BUN ile paralel seyreder, ancak kas

kitlesi ve protein metabolizmasından bağımsız olarak GFR'yi yansıttığı için böbrek fonksiyon kaybının daha spesifik bir göstergesidir. Kalsiyum düzeyleri EG maruziyetinde genellikle düşüş eğilimindedir; bu durum oksalik asidin plazma kalsiyumu ile birleşerek çözünmeyen kalsiyum oksalat kristallerini oluşturması sonucu gelişen hipokalsemi ile açıklanır (Kenneth McMartin 2009). Ancak bazı çalışmalarda, özellikle erken dönemde, kalsiyum düzeyinde hafif yükselme veya değişiklik görülmemesi de rapor edilmiştir; bu farklılık modelde kullanılan EG dozu, süre ve yardımcı indükleyici ajanlara bağlıdır (Evan ve ark. 2005). Fosfor düzeyleri ise böbrek hasarının şiddetine göre değişkenlik gösterir; ileri böbrek disfonksiyonunda fosforun renal atılımı azaldığı için hiperfosfatemi gelişir. EG modellerinde fosfor artışının serumda %20–50 arasında olabileceği ve bunun mineral metabolizmasındaki dengesizlikle birlikte kristal oluşum sürecine katkı sağladığı bildirilmiştir. Sodyum düzeyleri, EG maruziyetinde genellikle hafifçe azalır veya normal sınırlarda kalır; hiponatremi, özellikle ağır böbrek yetmezliğinde sıvı retansiyonu ve dilüsyonel mekanizmalarla ortaya çıkar (Brent 2001). Bazı deneysel çalışmalarda ise sodyum düzeyinde anlamlı değişiklik gözlenmemiştir; bu durum, modelin akut veya subakut yapısına ve hidrasyon durumuna bağlıdır. Potasyum düzeyleri EG maruziyetinde sıklıkla yükselir (hiperkalemi), bunun nedeni ise tübüler sekresyonun azalması ve hücre hasarına bağlı olarak potasyumun hücre dışına çıkmasıdır. Hiperkalemi, deneysel modellerde özellikle ciddi tübüler nekroz ve oligürik dönemlerde belirgindir; literatürde potasyum düzeyinin %15–40 oranında artabileceği bildirilmiştir (Khan 1995; Mulay ve ark. 2014). Ürik asit düzeyleri de EG nefrotoksisitesinde yükselir; bu yükselme hem böbrek atılımındaki azalmanın hem de purin metabolizmasındaki artışın sonucudur. Ürik asit, kalsiyum oksalat kristalizasyonunu kolaylaştıran bir ko-nükleant olarak görev yapar ve bu nedenle yüksek ürik asit düzeyleri nefrolitiazis patogenezinde ek bir risk faktörü oluşturur. Deneysel EG çalışmalarında serum ürik asit düzeylerinin kontrol grubuna göre %25–60 arasında arttığı rapor edilmiştir. Tüm bu biyokimyasal değişiklikler, EG maruziyeti ile gelişen oksidatif stres, inflamasyon ve mekanik tıkanıklığın birleşik etkilerinin yansımasıdır (Patel ve Acharya 2020; Patel ve ark. 2022). Antioksidanlar, bitkisel polifenoller, flavonoidler ve probiyotikler ile yapılan müdahale çalışmalarında, BUN ve kreatinin düzeylerinin anlamlı şekilde azaldığı, hipokalsemi veya hiperfosfatemi gibi mineral bozukluklarının düzeldiği, potasyum ve ürik asit seviyelerinin normale yaklaştığı ve bu iyileşmelerin histopatolojik bulgularla paralellik gösterdiği bildirilmiştir (Pedro ve ark. 2020; Khan ve ark. 2021; Hong

ve Qin 2023). Örneğin, Patel ve Acharya (2020) Macrotyloma uniflorum tohum ekstresi ile, Gaikwad ve ark. (2025) Tribulus terrestris (Gokshura) ile tedavili EG modelinde BUN ve kreatininde anlamlı düşüş, kalsiyum düzeyinde toparlanma, potasyum ve ürik asitte gerileme olduğunu rapor etmişlerdir. Bu veriler, söz konusu biyokimyasal parametrelerin EG nefrotoksisitesinin hem tanısında hem de tedavi yanıtının izlenmesinde kritik öneme sahip olduğunu göstermektedir. Sonuç olarak, EG maruziyetinde BUN ve kreatinin yükselmesi glomerüler filtrasyonun bozulduğunu, kalsiyum düşüşü ve fosfor artışı mineral metabolizmasındaki dengesizliği, potasyum artışı elektrolit bozukluğunu, ürik asit artışı ise hem kristalizasyon riskini hem de renal fonksiyon bozukluğunu, sodyum değişiklikleri ise modelin akut veya subakut yapısına bağlı olarak değişkenlik gösterebildiği, bu parametrelerdeki bozulmaların düzeltilmesi, yalnızca böbrek histopatolojisinin değil, aynı zamanda sistemik homeostazın da iyileştiğini gösterdiği ifade edilmiştir (Patel ve Acharya 2020; Patel ve ark. 2022; Gaikwad ve ark. 2025). Yapılan bu çalışmada Kefir tedavisinin bu biyokimyasal parametreler üzerine olumlu etkileri görülmüştür. Kefir uygulaması, EG ile indüklenen nefrolitiazis modelinde serum BUN ve kreatinin düzeylerini düşürerek böbrek fonksiyonlarını iyileştirmiş, kalsiyum düzeylerini normalleştirmiş ve fosfor birikimini azaltmıştır. Aynı zamanda kefir, içerdiği probiyotik bakteriler ve biyolojik aktif peptitler aracılığıyla elektrolit dengesinin yeniden sağlanmasına katkıda bulunmuş, serum sodyum ve potasyum seviyelerini regüle etmiştir. Bu sonuçlar, kefirin EG kaynaklı nefrolitiazisde renal fonksiyonları koruyarak biyokimyasal parametrelerde belirgin iyileşme sağladığını ve nefroprotektif etkisinin önemli bir göstergesi olduğunu ortaya koymaktadır.

Böbreklerde TGF-β1'in ana kaynakları arasında mezangial hücreler, podositler, tübüler epitel hücreleri ve interstisyel fibroblastlar bulunmaktadır (Liu 2011). Fizyolojik koşullarda TGF-β1, böbrek homeostazının korunmasında ve glomerüler filtrasyon bariyerinin bütünlüğünün sağlanmasında rol oynar. Normal düzeylerde, dokuların kendini yenilemesi ve hasar sonrası iyileşmesi için gerekli olan kollajen, fibronektin ve diğer ECM proteinlerinin sentezini uyarır (Border ve Noble 1994; Frangogiannis 2020 ). Ancak, patolojik koşullarda özellikle nefrolitiazis, kronik böbrek hastalığı (KBH) ve diyabetik nefropati gibi durumlarda TGF-β1 aşırı miktarda üretilir ve bu durum progresif böbrek fibrozisine yol açar (Sharma ve Ziyadeh 1995; Liu, 2011). Böbrek dokusunda oksidatif stres ve inflamasyon, fibrotik süreçlerin tetiklenmesine neden olmakta; bu süreçte en önemli moleküler belirteçlerden biri Transforming Growth Factor-β1 (TGF-β1) olarak öne

çıkmaktadır. TGF-β1, hücre büyümesi, farklılaşması, apoptozu ve ekstrasellüler matriks (ECM) sentezinin düzenlenmesi ile fibrozis patogenezinde anahtar bir sitokin olup, böbrek tubulointerstisyel bölgede ekstrasellüler matriks (ECM) proteinlerinin aşırı birikimini uyararak glomerüloskleroz ve tubulointerstisyel fibrozis gelişiminde rol almaktadır (Border ve Noble 1994; Meng ve ark. 2016). EG ile indüklenen nefrolitiazisde TGF-β1 ekspresyonunun artışı, kristal-epitel hücre etkileşimleri ve inflamatuvar mediatörlerin aktivasyonu ile ilişkilidir ve bu artış, renal fibrotik yeniden yapılanmanın histopatolojik temelini oluşturmaktadır. Nefrolitiazis bağlamında, kalsiyum oksalat kristallerinin renal tübüler epitel hücrelerine verdiği mekanik ve oksidatif stres, TGF-β1 ekspresyonunu artırır (Khan 2014). Bu artış, tübüler hasarı tetikler ve interstisyel fibroblastların miyofibroblastlara dönüşümünü hızlandırır. Ayrıca, TGF-β1'in pro-inflamatuvar etkileri dolaylıdır; monositlerin ve makrofajların böbrek interstisyumuna göçünü uyarır, bu da iltihap ve fibrozis sürecini daha da hızlandırır. Dolayısıyla TGF-β1, nefrolitiazisin yalnızca mekanik tıkanma etkisiyle değil, aynı zamanda biyokimyasal ve inflamatuvar yollarla da böbrek hasarını ilerleten önemli bir aracıdır (Meng ve ark. 2016; Convento ve ark. 2017; Deguchi ve ark. 2024). Son yıllarda probiyotikler ve fermente ürünler, özellikle kefir, TGF-β1 ekspresyonu üzerine modülatör etkileri nedeniyle dikkat çekmektedir. Kefirin içerdiği probiyotik mikroorganizmalar ve biyoaktif peptitler, inflamasyon ve fibrozisi indükleyen yolaklarda baskılayıcı etki göstermekte; antioksidan savunmayı artırarak TGF-β1 aşırı ekspresyonunu inhibe etmektedir (Chen ve ark. 2019). Diyabetik nefropati ve diğer deneysel böbrek hasarı modellerinde kefir uygulamasının, böbrek dokusunda TGF-β1 ekspresyonunu azalttığı, buna paralel olarak ECM birikimi ve tubulointerstisyel fibrozisin sınırlandığı rapor edilmiştir (Frangogiannis 2020). Bu bulgular, EG ile oluşturulan nefrolitiazis modelinde de benzer şekilde kefirin TGF-β1 düzeylerini baskılayarak fibrotik süreci yavaşlatabileceğini düşünüldüğünden yapılan bu çalışmada kefirin antiinflamatuvar ve antifibrotik etkilerinin NLRP3 inflammasom inhibisyonu ve TGF-β1 regülasyonu ile ilişkili olduğu ortaya konmuştur (Chen ve ark. 2019). Dolayısıyla kefir tedavisi, EG ile indüklenen nefrolitiazisde TGF-β1 ekspresyonunu azaltarak renal fibrozis gelişimini sınırlamakta ve histopatolojik iyileşmeye katkı sağlamaktadır; bu da kefirin nefroprotektif etkinliğinin önemli bir göstergesidir.

# 6. SONUÇ

Deneysel etilen glikol EG+amonyum klorid maruziyeti ile indüklenen nefrolitiazis modelinde yapılan çalışmalarda elde edilen bulgular, kefirin böbrek dokusu üzerindeki koruyucu ve terapötik etkilerinin çok boyutlu olduğunu ortaya koymaktadır. Biyokimyasal analizler sonucunda EG+AK verilen gruplarda serum üre, kreatinin, ürik asit, kalsiyum ve fosfor düzeylerinde anlamlı artışlar, sodyum ve potasyum homeostazında ise bozulmalar saptanmış, bu bulgular böbrek fonksiyonlarının hasar gördüğünü göstermektedir. Kefir ile tedavi edilen gruplarda ise bu parametrelerin önemli ölçüde normale döndüğü, özellikle kan üre azotu (BUN) ve kreatinin düzeylerindeki düşüşün glomerüler filtrasyon kapasitesinde iyileşmeye işaret ettiği görülmüştür. Lipid peroksidasyon göstergesi olan malondialdehit (MDA) düzeylerinin EG+AK grubunda yükseldiği, buna karşın kefir grubunda belirgin şekilde azaldığı ve oksidatif stresin sınırlandığı rapor edilmiştir; aynı zamanda endojen antioksidan savunma sisteminin bileşenleri olan glutatyon (GSH), glutatyon peroksidaz (GPSPx) ve katalaz (CAT) aktivitelerinde kefir uygulamasıyla anlamlı artışlar kaydedilmiştir, bu da kefirin antioksidan kapasiteyi güçlendirdiğini ve böbrek hücrelerini serbest radikallerin zararlı etkilerinden koruduğunu göstermektedir. Histopatolojik incelemelerde EG+AK grubunda tübüler dilatasyon, epitel dejenerasyonu, nekroz, interstisyel fibrozis ve kalsiyum oksalat kristallerine sık rastlanırken, kefir uygulanan grupta bu lezyonların azaldığı, epitel bütünlüğünün kısmen korunduğu ve interstisyel fibrozisin sınırlı düzeyde olduğu belirlenmiştir. İmmünohistokimyasal bulgular incelendiğinde, EG+AK maruziyeti ile böbrek dokusunda TGF-β1 ekspresyonunun arttığı, buna karşılık kefir tedavisiyle bu ekspresyonların anlamlı derecede baskılandığı ve antifibrotik bir etkinin ortaya çıktığı görülmüştür. Sonuç olarak, kefir tedavisinin nefrolitiazisde biyokimyasal parametrelerin düzeltilmesine, lipid peroksidasyonunun azaltılmasına, antioksidan savunma mekanizmalarının güçlendirilmesine, histopatolojik hasarın hafifletilmesine ve immünohistokimyasal düzeyde fibrozis ile inflamasyonun sınırlandırılmasına katkı sağladığı; dolayısıyla EG+AK ile indüklenen nefrolitiazis modelinde böbrek fonksiyonlarını ve dokusal bütünlüğü korumada etkili doğal bir biyoterapötik ajan olabileceği sonucuna varılmıştır.

# 7. KAYNAKLAR


1. **Aebi, H., 1974**. Catalase, In Methods of Enzymatic Analysis (Bergemeyer, H U., ed) Academic Press, New York-London. 673-684.
2. **Albayrak A, Bayir Y, Halici Z, Karakus E, Oral A, Keles MS, Colak S, Zipak T, Dorman E, Uludag K, Yayla N, Gulcan E.** The biochemical and histopathological investigation of amlodipine in ethylene glycol-induced urolithiasis rat model. Ren Fail. **2013**; 35(1):126-31. doi: 10.3109/0886022X.2012.731999. Epub 2012 Dec 20. PMID: 23252427.
3. **Alelign T, Petros B.** Kidney Stone Disease: An Update on Current Concepts. Adv Urol. 2018 Feb 4; **2018**:3068365. doi: 10.1155/2018/3068365. PMID: 29515627; PMCID: PMC5817324.
4. **Ateş, M. Önder Yaman, and Kadıoğlu**, Ali İhsan Taşçı. "Güncel Üroloji." , **2018**, s.681-691.
5. **Atmani F, Slimani Y, Mimouni M, Aziz M, Hacht B, Ziyyat A**. Effect of aqueous extract from Herniaria hirsuta L. on experimentally nephrolithiasic rats. J Ethnopharmacol. **2004** Nov; 95(1):87-93. doi: 10.1016/j.jep.2004.06.028. PMID: 15374612.
6. **Atmani F, Slimani Y, Mimouni M, Hacht B**. Prophylaxis of calcium oxalate stones by Herniaria hirsuta on experimentally induced nephrolithiasis in rats. BJU Int. **2003** Jul; 92(1):137-40. doi: 10.1046/j.1464-410x.2003.04289.x. PMID: 12823398.
7. **Azizi**, Nor Farahin, et al. "Kefir and its biological activities." *Foods* 10.6 **(2021):** 1210.
8. **Bahadır, A, ; Yıldız, H**., Veteriner Anatomi Hareket Sistemi & İç Organlar, 4.Baskı, Ezgi Kitapevi Yayınları, Bursa, **2012**, s. 302-305.
9. **Bano H, Jahan N, Makbul SAA, Kumar BN, Husain S, Sayed A.** Effect of Piper cubeba L. fruit on ethylene glycol and ammonium chloride induced urolithiasis in male Sprague Dawley rats. Integr Med Res, **2018**; 7: 358-365.
10. **Baran, Ö., & Bozkurt, U**. Sistin Taşları ve Tedavisi. *Doç. Dr. Mehmet Dalkılıç*, **2020**, s.475-485.
11. **Barros ME, Lima R, Mercuri LP, Matos JR, Schor N, Boim MA**. Effect of extract of Phyllanthus niruri on crystal deposition in experimental urolithiasis. Urol Res. **2006** Dec; 34(6):351-7. doi: 10.1007/s00240-006-0065-1. PMID: 16896689.
12. **Bawari S, Sah AN, Tewari D.** Anticalcifying effect of Daucus carota in experimental urolithiasis in Wistar rats. J Ayurveda Integr Med, **2019**: 308-315.
13. **Beutler, E., Duron, O., Kelly, B. M., 1963**. Improved method for the determination of blood glutathione. J. Lab. Clin. Med., 61 (5): 882-888.
14. **Boonla, C. (2018).** Oxidative Stress in Urolithiasis. InTech. doi: 10.5772/intechopen.75366
15. **Border, W.A.; Noble, N.A.** Transforming growth factor beta in tissue fibrosis. N. Engl. J. Med. **1994**, 331, 1286–1292.
16. **Brent J.** Current management of ethylene glycol poisoning. Drugs. **2001**; 61(7):979-88. doi: 10.2165/00003495-200161070-00006. PMID: 11434452.
17. **Chen SJ, Chiu KY, Chen HY, Lin WY, Chen YH, Chen WC.** Animal Models for Studying Stone Disease. Diagnostics (Basel). **2020** Jul 18; 10(7):490. doi: 10.3390/diagnostics10070490. PMID: 32708380; PMCID: PMC7400259.
18. **Chen, HL., Hung, KF., Yen, CC. et al.** Kefir peptides alleviate particulate matter <4 μm ($PM_{4.0}$)-induced pulmonary inflammation by inhibiting the NF-κB pathway using luciferase transgenic mice. Sci Rep 9, 11529 **(2019).** https://doi.org/10.1038/s41598-019-47872-4
19. **Coe, F. L., Evan, A., & Worcester, E. (2005).** Kidney stone disease. *The Journal of clinical investigation*, *115*(10), 2598-2608.
20. **Convento, Marcia & Pessoa, Edson & Cruz, Edgar & Glória, Maria & Schor, Nestor & Borges, Fernanda. (2017).** Calcium oxalate crystals and oxalate induce an epithelial-to-mesenchymal transition in the proximal tubular epithelial cells: Contribution to oxalate kidney injury. Scientific Reports. 7. 45740. 10.1038/srep45740.
21. **Cunningham P, Noble H, Al-Modhefer AK**, Walsh I. Kidney stones: pathophysiology, diagnosis and management. Br J Nurs. **2016** Nov 10; 25(20):1112-1116. doi: 10.12968/bjon.2016.25.20.1112. PMID: 27834524.
22. **Çakır, Ömer Onur, and Nagehan Ersoy Tunalı**. "CaOx böbrek taşı oluşumunda VDR polimorfizmlerinin rolü."(**2010**)

23. **Çaşkurlu, T. (2015).** Üriner Sistem Taş Hastalığının Tedavisi, 1-9, 21-27, 27-37, 9-21, 45-49, 61-69, 69-87, 99-109, 49-57
24. **Çolakerol, A., & Yürük, E. (2020**). Üriner Sistem Taş Hastalığında Fitoterapini Yeri. Genito-Üriner Hastalıklarda, 35.
25. **Daudon M, Frochot V, Bazin D, Jungers P**. Drug-Induced Kidney Stones and Crystalline Nephropathy: Pathophysiology, Prevention and Treatment. Drugs. **2018** Feb; 78(2):163-201. doi: 10.1007/s40265-017-0853-7. PMID: 29264783.
26. **Deguchi, R., Komori, T., Yamashita, S. et al.** Suppression of renal crystal formation, inflammation, and fibrosis by blocking oncostatin M receptor β signaling. Sci Rep 14, 28913 **(2024)**. https://doi.org/10.1038/s41598-024-80411-4.
27. **Diab KAE, Elmakawy AI, Abd-Elmoneim OM, Sharaf HA (2012)** Assessment of Genotoxicity and Histopathological Changes Induced by Polyethylene Glycol (PEG6000) in Male Mice. J Cytol Histol 3:153. doi:10.4172/2157-7099.1000153.
28. **Doğan B, Güneş V.** Deneysel etilen glikol zehirlenmesi oluşturulan ratlarda myokardiyal etkilerin araştırılması. Erciyes Univ Vet Fak Derg **2020**; 17(3):275-282.
29. **Elghouizi, Asmae & Al-Waili, Noori & el Menyiy, Naoual & Elfetri, Salma & Aboulghazi, Abderrazak & Al-Waili, Ahmed & Badiaa, Lyoussi. (2022).** Protective effect of bee pollen in acute kidney injury, proteinuria, and crystalluria induced by ethylene glycol ingestion in rats. Scientific Reports. 12. 10.1038/s41598-022-12086-8.
30. **Ergin O, Tümer S, Yıldız S**. Kahverengi orta şekerli (Sciaena umbra) sefalidlerinin kimyasal analizi ve ürolitiyaziste geleneksel tıbbi kullanımı. Med J SDU. **2017**; 24(1):1-7
31. **Evan, A.P., Coe, F.L.,** Lingeman, J.E. et al. Insights on the pathology of kidney stone formation. Urol Res 33, 383–389 **(2005).** https://doi.org/10.1007/s00240-005-0488-0
32. **Eweka A, Enogieru A.** Effects of oral administration of Phyllanthus amarus leaf extract on the kidneys of adult wistar rats: a histological study. Afr J Tradit Complement Altern Med. **2011**; 8(3):307-11. doi: 10.4314/ajtcam.v8i3.65294. Epub 2011 Apr 2. PMID: 22468010; PMCID: PMC3252221.
33. **Fan, J., Glass, M. A., Chandhoke, P. S. (1999).** Impact of ammonium chloride administration on a rat ethylene glycol urolithiasis model. Scandinavian Journal of Urology and Nephrology, 33(5), 299–302. https://doi.org/10.1080/003655999750017327
34. **Fontenelle, L. F., & Sarti, T. D. (2019).** Kidney stones: treatment and prevention. *American family physician*, *99*(8), 490-496.
35. **Frangogiannis N.** Transforming growth factor-β in tissue fibrosis. J Exp Med. **2020** Feb 13; 217(3):e20190103. doi: 10.1084/jem.20190103. PMID: 32997468; PMCID: PMC7062524.
36. **Garofalo, Cristiana**, et al. "Study of kefir drinks produced by backslopping method using kefir grains from Bosnia and Herzegovina: Microbial dynamics and volatilome profile." *Food research international* 137 **(2020):** 109369.
37. **Grases F, Prieto RM, Costa-Bauzá A**. In Vitro Models for Studying Renal Stone Formation: A Clear Alternative. Alternatives to Laboratory Animals. **1998**; 26(4):481-503. doi:10.1177/026119299802600412.
38. **Guven M, Akman T, Yener AU, Sehitoglu MH, Yuksel Y, Cosar M.** The Neuroprotective Effect of Kefir on Spinal Cord Ischemia/Reperfusion Injury in Rats. J Korean Neurosurg Soc. **2015** May; 57(5):335-41. doi: 10.3340/jkns.2015.57.5.335. Epub 2015 May 31. PMID: 26113960; PMCID: PMC4479714. Marklund S.L. 1990. Expression of extracellular superoxide dismutase by human cell lines. Biochemical Journal: 266 (1): 213-219.
39. **Guyton, Arthur C., and John E. Hall**. *Guyton and Hall textbook of medical physiology*. Elsevier, Amerika, **2011**, s. 285-409.
40. **Güngör, Ö.** Nefroloji Kitabı (Doktora tezi, Ankara Üniversitesi), **2021**, s. 3-13, 861-875.
41. **Havagiray R, Chitme SA**, Jain SK. Herbal treatment for urinary stones. IJPSR **2010**; 1:1-10.
42. **Hong SY, Qin BL.** The Protective Role of Dietary Polyphenols in Urolithiasis: Insights into Antioxidant Effects and Mechanisms of Action. Nutrients. **2023** Aug 28; 15(17):3753. doi: 10.3390/nu15173753. PMID: 37686790; PMCID: PMC10490426.
43. **Iqbal A, Glagola JJ, Nappe TM.** Ethylene Glycol Toxicity. [Updated **2022** Sep 26]. In: StatPearls [Internet]. Treasure Island (FL): StatPearls Publishing; 2025 Jan-. Available from: https://www.ncbi.nlm.nih.gov/books/NBK537009/
44. **Jacobsen D and McMartin KE**. Methanol and ethylene glycol poisonings. Mechanism of toxicity, clinical course, diagnosis and treatment. Med Toxicol 1: 309-334, **1986**.
45. **Jain, S. K., McVie, R., Duett, J., ve ark., 1989**. Erythrocyte membrane lipid peroxidation and glycosylated hemoglobin in diabetes. Diabetes 38, 1539–1543.

46. **Kadıoğlu, A., Seçkiner, İ., Demirel, H. C., Şenel, O. D. S., Sandıkçı, O. D. F. (2022).** Güncel Üroloji.
47. **Kadıoğlu, B. U. (2024).** Probiyotik Süt Ürünü Olarak Kefirin Sağlıklı Beslenmedeki Yeri. *The Journal of Academic Social Science*, *60*(60), 135-145.
48. **Kamboj P, Aggarwal M, Puri S, Singla SK.** Effect of aqueous extract of Tribulus terrestris on oxalate-induced oxidative stress in rats. Indian J Nephrol. **2011** Jul; 21(3):154-9. doi: 10.4103/0971-4065.83727. PMID: 21886973; PMCID: PMC3161431.
49. **Kayra, Mehmet Vehbi.** "Vücut dışı şok dalgaları ile böbrek taşı tedavisinin başarısını etkileyen faktörler." (**2017**).
50. **Kenneth McMartin (2009)** Are calcium oxalate crystals involved in the mechanism of acute renal failure in ethylene glycol poisoning?, Clinical Toxicology, 47:9, 859-869, DOI: 10.3109/15563650903344793.
51. **Khan A, Bashir S, Khan SR.** Antiurolithic effects of medicinal plants: results of in vivo studies in rat models of calcium oxalate nephrolithiasis-a systematic review. Urolithiasis. **2021** Apr; 49(2):95-122. doi: 10.1007/s00240-020-01236-0. Epub 2021 Jan 23. PMID: 33484322.
52. **Khan A.** In vitro and in vivo models for the study of urolithiasis. Urologia Journal. **2018**; 85(4):145-149. doi:10.1177/0391560317751578.
53. **Khan SR (2013)** Reactive oxygen species as the molecular modulators of calcium oxalate kidney stone formation: evidence from clinical and experimental investigations. J Urol 189(3):803–811. https://doi.org/10.1016/j.juro.2012.05.078
54. **Khan SR, Canales BK.** Unified theory on the pathogenesis of Randall's plaques and plugs. Urolithiasis. **2015** Jan; 43 Suppl 1(0 1):109-23. doi: 10.1007/s00240-014-0705-9. Epub 2014 Aug 14. PMID: 25119506; PMCID: PMC4373525.
55. **Khan SR, Shevock PN, Hackett RL**. Membrane-associated crystallization of calcium oxalate. Calcif. Tissue Int. **1990**; 46: 116–20.
56. **Khan SR.** Animal models of kidney stone formation: an analysis. World J Urol **1997**; 15:236–243
57. **Khan SR.** Calcium oxalate crystal interaction with renal tubular epithelium, mechanism of crystal adhesion and its impact on stone development. Urol Res. **1995**; 23:71. doi: 10.1007/BF00307936. [DOI] [PubMed] [Google Scholar]
58. **Khan SR.** Hyperoxaluria-induced oxidative stress and antioxidants for renal protection. Urol Res. **2005**; 33:349. doi: 10.1007/s00240-005-0492-4.
59. **Khan SR.** Is oxidative stress, a link between nephrolithiasis and obesity, hypertension, diabetes, chronic kidney disease, metabolic syndrome? Urol Res. **2012** Apr; 40(2):95-112. doi: 10.1007/s00240-011-0448-9. Epub 2012 Jan 4. PMID: 22213019; PMCID: PMC5683185.
60. **Khan SR.** Oxidative stress, inflammation and kidney stones. Urolithiasis 53, 137 **(2025).** https://doi.org/10.1007/s00240-025-01808-y
61. **Khan SR.** Reactive oxygen species, inflammation and calcium oxalate nephrolithiasis. Transl Androl Urol. **2014** Sep 1; 3(3):256-276. doi: 10.3978/j.issn.2223-4683.2014.06.04. PMID: 25383321; PMCID: PMC4220551
62. **Khan SR.** Reactive oxygen species, inflammation and calcium oxalate nephrolithiasis. Transl Androl Urol. **2014** Sep 1; 3(3):256-276. doi: 10.3978/j.issn.2223-4683.2014.06.04. PMID: 25383321; PMCID: PMC4220551.
63. **Khan SR**. Calcium oxalate crystal interaction with renal epithelium, mechanism of crystal adhesion and its impact on stone development. Urol. Res. **1996**; 23: 71–9.
64. **Khan, A., Bashir, S. & Khan, S.R.** Antiurolithic effects of medicinal plants: results of in vivo studies in rat models of calcium oxalate nephrolithiasis—a systematic review. Urolithiasis 49, 95–122 **(2021)**. https://doi.org/10.1007/s00240-020-01236-0
65. **Khan, S. R., Pearle, M. S., Robertson, W. G., Gambaro, G., Canales, B. K., Doizi, S., ... & Tiselius, H. G. (2016).** Kidney stones. *Nature reviews Disease primers*, *2*(1), 1-23.
66. **Khan, S.R.** Calcium oxalate crystal interaction with renal tubular epithelium, mechanism of crystal adhesion and its impact on stone development. Urol Res 23, 71–79 (**1995**). https://doi.org/10.1007/BF00307936.
67. **Khan, S.R**. Reactive Oxygen Species, Inflammation and Calcium Oxalate Nephrolithiasis. Transl. Androl. Urol. **2014**, 3, 256–276.
68. **Kulaksızoğlu, Sevsen, and Özgül Gözlükaya**. "Üriner Sistem Taş Hastalığının Nedenleri." *Türk Hijyen ve Deneysel Biyoloji Dergisi* 60.1 **2003**: 27-32.
69. **Kutlu T, Güvenç M.** Effects of carvacrol on experimental nephrolithiasis in female rats. Biotech Histochem. **2023** Jan; 98(1):69-76. doi: 10.1080/10520295.2022.2147218. Epub 2022 Nov 29. PMID: 36444536.

70. **Kutlu, T., Kazak, F., & Uyar, A. (2023).** The Effect of Alpha Lipoic Acid on Pathogenesis of Experimental Nephrolithiasis and Epithelial Mesenchymal Transition . Journal of the Hellenic Veterinary Medical Society, 74(3), 5911–5920. https://doi.org/10.12681/jhvms.28802 (Original work published October 16, 2023).
71. **L. de Araújo, J. M. Costa-Pessoa, M. C. de Ponte, and M. Oliveira-Souza**, "Sodium Oxalate-Induced Acute Kidney Injury Associated With Glomerular and Tubulointerstitial Damage in Rats, "Front Physiol, vol. 11, Aug. **2020**, doi: 10.3389/FPHYS.2020.01076.
72. **Liu Y.** Cellular and molecular mechanisms of renal fibrosis. Nat Rev Nephrol. **2011** Oct 18; 7(12):684-96. doi: 10.1038/nrneph.2011.149. PMID: 22009250; PMCID: PMC4520424.
73. **Lulat SI, Yadav YC, Balaraman R, Maheshwari R.** Antiurolithiatic effect of lithocare against ethylene glycol-induced urolithiasis in Wistar rats. Indian J Pharmacol. **2016** Jan-Feb; 48(1):78-82. doi: 10.4103/0253-7613.174564. PMID: 26997728; PMCID: PMC4778213.
74. **Luna LG (1968):** Manual of histologic staining Methods of the armed forces institute of pathology, 3rd edn. McGraw- Hill, New York.
75. **Macarini AF, Mariano LNB, Zanovello M, da Silva RCV, Corrêa R, de Souza P.** Protective Role of Rosmarinic Acid in Experimental Urolithiasis: Understanding Its Impact on Renal Parameters. Pharmaceuticals (Basel). **2024** May 29; 17(6):702. doi: 10.3390/ph17060702. PMID: 38931369; PMCID: PMC11206490.
76. **MARDANI, P., MOSHTAGHIAN, J., MAHZOONI, P., & MORADI, M. (2019).** The Effects of Ethylene Glycol on Factors Influencing Urolithiasis in Rat. International Journal of Natural and Engineering Sciences, 5(2), 01–06. Retrieved from https://www.ijnes.org/index.php/ijnes/article/view/52.
77. **Mert, A. (2020).** *Üst Üriner Sistem Minimal İnvaziv Taş Cerrahisinde, Taşsizliği Öngermede Yeni Skorlama Sistemi Oluşturulmasi* (Master's thesis, Bursa Uludag University (Turkey)).
78. **Moriyama MT, Suga K, Miyazawa K, Tanaka T, Higashioka M, Noda K, et al**. Inhibitions of urinary oxidative stress and renal calcium level by an extract of Quercus salicina Blume/Quercus stenophylla Makino in a rat calcium oxalate urolithiasis model. Int J Urol. **2009**; 16:397–401. doi: 10.1111/j.1442-2042.2009.02268.x
79. **Mulay SR, Evan A, Anders HJ.** Molecular mechanisms of crystal-related kidney inflammation and injury. Implications for cholesterol embolism, crystalline nephropathies and kidney stone disease. Nephrol Dial Transplant. **2014** Mar; 29(3):507-14. doi: 10.1093/ndt/gft248. Epub 2013 Oct 25. PMID: 24163269.
80. **Narter, Fehmi, and Kemal Sarıca**. "Üriner sistem taş hastalığının biyomoleküler mekanizması." Endoüroloji Bülteni 6 **(2013)**: 135-142.
81. **Ömerli, A., Ülger, H., Nisari, M., Yay, A., & Karatoprak, G. Ş. (2023).** Could juice from Viburnum opulus potentially prevent the formation of kidney stones?(an anımal study).
82. **Paglia, D. E., Valentine, W. N., 1967**. Studies on quantitative and qualitative characterization of erythrocyte glutathione peroxidase. J. Lab. Clin. Med., 70: 158.
83. **Patel P, Patel S, Patel V.** ANTI-LITHIATIC EFFECT OF LYCOPENE IN CHEMICALLY INDUCED NEPHROLITHIASIS IN RATS. Asian J Pharm Clin Res [Internet]. **2022** Jul. 7 [cited 2025 Aug. 18]; 15(7):172-6.
84. **Patel VB, Acharya N.** Effect of Macrotyloma uniflorum in ethylene glycol induced urolithiasis in rats. Heliyon. **2020** Jun 26; 6(6):e04253. doi: 10.1016/j.heliyon.2020.e04253. PMID: 32637686; PMCID: PMC7327257.
85. **Pedro RN, Aslam AU, Bello JO, Bhatti KH, Philipraj J, Sissoko I, Vasconcellos GS, Trinchieri A, Buchholz N (2020)** Nutrients, vitamins, probiotics and herbal products: an update of their role in urolithogenesis. Urolithiasis:1–17.
86. **R. X. Wang, L. Wu, S. F. Chen, Z. Y. Li, M. H. Zhao, and M. Chen**, "Renal Expression of Annexin A1 Is Associated With the Severity of Renal Injury in Antineutrophil Cytoplasmic Autoantibody-Associated Vasculitis, "Front Med (Lausanne), vol. 9, Jun. **2022**, doi: 10.3389/FMED.2022.769813.
87. **Rizzi, R., Caroli, A., Bolla, P., Acciaioli, A., Pagnacco, G., 1988**. Variability of reduce glutathione levels in massese ewes and its effect on daily milk production. J. Dairy Research, 55: 345-353.
88. Rosa, D.D.; Dias, M.M.S.; Grzes´kowiak, Ł.M.; Reis, S.A.; Conceição, L.L.; Peluzio, M.D.C.G. Milk kefir: Nutritional, microbiological and health benefits. Nutr. Res. Rev. 2017, 30, 82–96
89. **S. Gaikwad, S. ., A Bhaijamal, R. ., Sudha, M. ., Khadake, N. S. ., Borah, R. ., Kashyap, M. ., Arora, P., & Biswas, G. (2025).** Biochemical, Histopathological, and Functional Evaluation of the Antiurolithiatic Efficacy of Tribulus terrestris in Ethylene Glycol-Induced Nephrolithiasis in Rodent

Models. Journal of Neonatal Surgery, 14(28S), 505–514. Retrieved from ttps://jneonatalsurg.com/index.php/jns/article/view/6640
90. **Saha, S., Verma, R.J.** Ethylene glycol induced renal toxicity in female Wistar rats. Toxicol. Environ. Health Sci. 5, 207–214 **(2013).** https://doi.org/10.1007/s13530-013-0180-7
91. **Sakhaee K, Maalouf NM, Sinnott B**. Clinical review. Kidney stones **2012**: pathogenesis, diagnosis, and management. J Clin Endocrinol Metab. 2012 Jun; 97(6):1847-60. doi: 10.1210/jc.2011-3492. Epub 2012 Mar 30. PMID: 22466339; PMCID: PMC3387413.
92. **Sarıca, E. (2022).** Kefirin üretimi, özellikleri ve alkol içeriği. *Helal ve Etik Araştırmalar Dergisi*, *4*(2), 69-82.
93. **Satir, Gulcin, and Zeynep B. Guzel-Seydim.** "How kefir fermentation can affect product composition?." Small Ruminant Research 134 **(2016):** 1-7.
94. **Scales Jr, C. D., Smith, A. C., Hanley, J. M., Saigal, C. S.,** & Urologic Diseases in America Project. **(2012).** Prevalence of kidney stones in the United States. *European urology*, *62*(1), 160-165.
95. **Selvam R.** Calcium oxalate stone disease: role of lipid peroxidation and antioxidants. Urol Res. **2002** Mar; 30(1):35-47. doi: 10.1007/s00240-001-0228-z. PMID: 11942324.
96. **Selvam, R., Kalaiselvi, P**. Oxalate binding proteins in calcium oxalate nephrolithiasis. Urol Res 31, 242–256 (**2003**). https://doi.org/10.1007/s00240-003-0316-3
97. **Sharma I, Khan W, Parveen R, Alam MJ, Ahmad I, Ansari MH, Ahmad S.** Antiurolithiasis Activity of Bioactivity Guided Fraction of Bergenia ligulata against Ethylene Glycol Induced Renal Calculi in Rat. Biomed Res Int. **2017**; 2017:1969525. doi: 10.1155/2017/1969525. Epub 2017 Mar 2. PMID: 28349055; PMCID: PMC5352974.
98. **Sharma K, Ziyadeh FN.** Hyperglycemia and diabetic kidney disease. The case for transforming growth factor-beta as a key mediator. Diabetes. **1995** Oct; 44(10):1139-46. doi: 10.2337/diab.44.10.1139. PMID: 7556948.
99. **Siener R, Bade DJ, Hesse A, Hoppe B.** Dietary hyperoxaluria is not reduced by treatment with lactic acid bacteria. J Transl Med **2013**; 11: 306
100. **Silva AO, Ribeiro JM, Patrocínio TB, Amorim GE, Pereira-Júnior AA, Ângelo ML, de Araújo Paula FB, de Mello Silva Oliveira N, Ruginsk SG, Antunes-Rodrigues J, Elias LLK, Dias MVS, Torres LH, Ceron CS.** Protective Effects of Kefir Against Unpredictable Chronic Stress Alterations in Mice Central Nervous System, Heart, and Kidney. Probiotics Antimicrob Proteins. **2023** Apr; 15(2):411-423. doi: 10.1007/s12602-022-10031-9. Epub 2022 Dec 19. PMID: 36534210.
101. **Singh, PK; Shah**, NP Diğer Fermente Süt Ürünleri: Kefir ve Kımız ; Elsevier Inc.: Amsterdam, Hollanda, **2017**; ISBN 9780128052723
102. **Soundararajan P, Mahesh R, Ramesh T, Begum VH**. Effect of Aerva lanata on calcium oxalate urolithiasis in rats. Indian J Exp Biol. **2006** Dec; 44(12):981-6. PMID: 17176671.
103. **T. Satapathy, B. Pradhan and K. Sen**, Experimental animal models for urolithiasis (kidney stone): A comprehensive review, Animals and Zoonoses, https://doi.org/10.1016/j.azn.**2025**.03.001
104. **Taheri H, Feizabadi MM, Keikha R, Afkari R.** Therapeutic effects of probiotics and herbal medications on oxalate nephrolithiasis: a mini systematic review. Iran J Microbiol. **2024** Feb; 16(1):4-18. doi: 10.18502/ijm.v16i1.14866. PMID: 38682062; PMCID: PMC11055440.
105. **Thamilselvan S, Byer KJ, Hackett RL, Khan SR**. Free radical scavengers, catalase and superoxide and superoxaide dismutase provide protection from oxalate –associated injury to LLC-PK1 and MDCK cells. J. Urol. **2000**; 164: 224–9.
106. **Tian L, Liu Y, Xu X, Jiao P, Hu G, Cui Y, Chen J, Ma Y, Jin X, Wang K, Sun Q.** Lactiplantibacillus plantarum J-15 reduced calcium oxalate kidney stones by regulating intestinal microbiota, metabolism, and inflammation in rats. FASEB J. **2022** Jun; 36(6):e22340. doi: 10.1096/fj.202101972RR. PMID: 35524736.
107. **Treuting, P. M., Dintzis, S. M., & Montine, K. S. (Eds.). (2017).** Comparative anatomy and histology: a mouse, rat, and human atlas. Academic Press.
108. **Tsujihata M**. Mechanism of calcium oxalate renal stone formation and renal tubular cell injury. Int J Urol. **2008** Feb; 15(2):115-20. doi: 10.1111/j.1442-2042.2007.01953.x. PMID: 18269444.
109. **Tunç B, Demirkesen O, Uyaner İ, Gürel E, Kapucu A, Turan T.** Effects of hyperoxaluria on bladder epithelium and preventive role of losartan for these lesions. Cerrahpaşa J Med **2005**; 36: 69-73.
110. **Türk C, Petřík A, Sarica K, Seitz C, Skolarikos A, Straub M, Knoll T. EAU** Guidelines on Diagnosis and Conservative Management of Urolithiasis. Eur Urol. **2016** Mar; 69(3):468-74. doi: 10.1016/j.eururo.2015.07.040. Epub 2015 Aug 28. PMID: 26318710.
111. **Uysal, Ü. (2021).** Kalsiyum okzalat böbrek taşı olan hastalarda Klaudin (CLDN) gen ailesi üyelerinin ekspresyon profillerinin belirlenmesi.

112. **Wei Z, Cui Y, Tian L, Liu Y, Yu Y, Jin X,** et al. Probiotic Lactiplantibacillus plantarum N-1 could prevent ethylene glycol-induced kidney stones by regulating gut microbiota and enhancing intestinal barrier function. FASEB J **2021**; 35(11): e21937
113. **Wigner, P.; Bijak, M.; Saluk-Bijak,** J. Probiotics in the Prevention of the Calcium Oxalate Urolithiasis. Cells **2022**, 11, 284. https://doi.org/10.3390/ cells11020284.
114. **Y. Li and K. E. McMartin**, "Strain differences in urinary factors that promote calcium oxalate crystal formation in the kidneys of ethylene glycol-treated rats, "Am J Physiol Renal Physiol, vol. 296, no. 5, **2009**, doi: 10.1152/AJPRENAL.90727.2008.
115. **Zuo J, Khan A, Glenton PA, Khan SR**. Effect of NADPH oxidase inhibition on the expression of kidney injury molecule and calcium oxalate crystal deposition in hydroxy-L-proline-induced hyperoxaluria in the male Sprague-Dawley rats. Nephrol Dial Transplant. 2011 Jun; 26(6):1785-96. doi: 10.1093/ndt/gfr035. Epub **2011** Mar 4. PMID: 21378157; PMCID: PMC3145402.

# 8. EKLER

## Ek-1. Etik Kurul Kararı

T.C.
HATAY MUSTAFA KEMAL ÜNİVERSİTESİ REKTÖRLÜĞÜ
Hayvan Deneyleri Yerel Etik Kurulu

Sayı : E-40595970-020-348177 26/01/2024
Konu : Doç. Dr. Ahmet UYAR

**SAYIN DOÇ.DR. AHMET UYAR**
**ÖĞRETİM ÜYESİ**

İlgi : 15/01/2024 tarih ve E-97413272-050.99-344126

Kurulumuzun 26/01/2024 tarihli toplantısında almış olduğu 2024/01-02 numaralı karar aşağıda sunulmuştur.

Bilgilerinize rica ederim.

**KARAR 2024/01-02:** Hatay Mustafa Kemal Üniversitesi Veteriner Fakültesi Öğretim Üyesi Doç. Dr. Ahmet UYAR'ın (Veteriner Patoloji AD) yürütücüsü olduğu ve Doç. Dr. Mehmet GÜVENÇ (Veteriner Fizyoloji AD) ve Veteriner Hekim Mehmet Ali KABALAK (Veteriner Patoloji AD) ile ortak çalışmaları *" Ratlarda deneysel olarak oluşturulan Nefrolitiazis üzerine Kefir'in etkinliğinin araştırılması"* adlı projenin Hayvan Deneyleri Yerel Etik Kurulu Yönergesine uygun bulunarak onaylanmasına oybirliğiyle karar verilmiştir.

Prof.Dr. Sevinç ATEŞ
Etik Kurulu Başkanı

Mevcut Elektronik İmzalar
SEVİNÇ ATEŞ - Hayvan Deneyleri Yerel Etik Kurulu (Etik Kurulu Başkanı) - 26/01/2024
Bu belge, güvenli elektronik imza ile imzalanmıştır.
Belge Doğrulama Kodu :BSDAYY30Y9 Pin Kodu :37862 Belge Takip Adresi : https://www.turkiye.gov.tr/hmku-ebys
Kep Adresi:mku@hs01.kep.tr
Bilgi için: Sevinç Ateş
Unvanı: Etik Kurulu Başkanı
Tel No: 3262455313

Bu belge,güvenli elektronik imza ile imzalanmıştır.

# ÖZGEÇMİŞ

Mehmet Ali KABALAK 2013 yılında Harran Üniversitesi Veteriner Fakültesini kazandı ve 2018 yılında mezun oldu. 2023 yılda Hatay Mustafa Kemal Üniversitesi Veteriner Fakültesi Patoloji Anabilim Dalında Yüksek Lisansa başladı. 2023 yılından beri Konya Veteriner Kontrol Enstitüsünde Veteriner Hekim olarak görev yapmaktadır.